Sonder-Abdruck

aus der

Zeitschrift für klinische Medizin.

Sonder-Abdruck aus der Zeitschrift für klin. Medizin. 63. Bd.

Aus der I. med. Klinik des Serafimerlazarettes in Stockholm.
Vorstand: Herr Professor Dr. S. E. Henschen.

Ueber die Poliomyelitis acuta samt einem Beitrag zur Neuronophagienfrage.

Von

Gunnar Forssner und **Einar Sjövall,**
Privatdozenten. Privatdozenten.

(Hierzu Tafel I u. II.)

Unsere Kenntnisse von der Poliomyelitis acuta stützen sich heutzutage auf eine bedeutende Zahl gut beobachteter Fälle und trotzdem sind sie noch immer sehr lückenhaft.

Ehe man sich der grossen Mühe unterzieht, noch weitere Fälle von Poliomyelitis acuta nach dem alten Schema in allen Details zu beschreiben, tut man unter solchen Verhältnissen gut, wenn man sich genau überlegt, was man von der Arbeit erwarten kann, ob und wo neue Resultate hervorkommen können.

Dabei wollen wir zuerst hervorheben, dass folgende wichtige Grundzüge von der pathologischen Anatomie der akuten Poliomyelitis wohl als festgestellt gelten können. Die Poliomyelitis acuta ist eine echte Meningomyelitis, charakterisiert wesentlich durch Hyperämie und Exsudation (Oedem), durch Degeneration (Zerfall) der Ganglienzellen und anderer nervöser Elemente und durch interstitielle Zelleninfiltration. Fast immer sieht man die parenchymatösen und die interstitiellen Veränderungen nebeneinander und zwar etwa gleichmässig ausgeprägt. Der krankhafte Prozess tritt herdweise auf, betrifft vorzugsweise die vorderen, aber in geringerem Masse auch die hinteren Teile der grauen Substanz und wenigstens in vielen Fällen sogar die weisse Substanz, wenn auch die Herde hier klein bleiben und nur vereinzelt auftreten; die Lokalisation und Anordnung der interstitiellen Herde ist unzweifelhaft von der Gefässverteilung abhängig. Die Zelleninfiltrate liegen teils in den Gefässscheiden, teils ausserhalb dieser im Gewebe der Pia und des Rückenmarkes.

Sonach dürfte man in den meisten Fällen am besten tun, wenn man

sich bei der anatomischen Beschreibung in diesen oben genannten Punkten ganz kurz fasst.

Gegenüber diesen, im wesentlichen erledigten Fragen stehen indessen andere, welche noch durchaus streitig bleiben, und also bei der fortgesetzten Untersuchung über die Poliomyelitis in den Vordergrund treten sollen. Vor anderen muss man noch, wie vorher, zwei wichtigen Streitfragen besondere Aufmerksamkeit widmen. Zwar ist es wohl endgültig erwiesen worden, dass die Poliomyelitis nicht eine Systemkrankheit im Sinne Charcots ist, aber nichtdestoweniger bleibt es noch übrig zu entscheiden, wie die Veränderungen an den Ganglienzellen (und der übrigen spezifischen nervösen Substanz) einerseits und an dem interstitiellen Gewebe andererseits sich in zeitlicher und kausaler Hinsicht zueinander verhalten, ob die eine Veränderung früher auftritt, als die andere, und ob die verschiedenen Veränderungen voneinander kausal abhängig sind oder selbständig, durch eine und dieselbe Ursache hervorgerufen, entstehen. Ebenso bleibt es noch ganz dunkel, von wo die Zellen in den Gefäss- und Gewebsinfiltraten stammen, ob sie aus dem Blute ausgewandert oder durch Proliferation von fixen Glia- bezw. Bindegewebszellen entstanden sind.

Ehe wir auf unsere Befunde und Beobachtungen in zwei Fällen von Poliomyelitis acuta eingehen, wollen wir einige theoretische Auseinandersetzungen darüber vorausschicken, auf welchem Wege die erste von diesen beiden Fragen anzugreifen ist, und vor allem zu prüfen versuchen, inwiefern der rein anatomische Weg dabei von Wert sein kann.

Es ist Tatsache, dass selbst in den frischesten Fällen in allen den Herden, wo der pathologische Prozess einigermassen vorgeschritten ist, interstitielle und parenchymatöse Veränderungen nebeneinander gefunden werden. Unter diesen Umständen ist es klar, dass man bei Versuchen, die in Rede stehende Frage durch eine eingehende Detailuntersuchung von solchen Herden zu lösen, grossen Schwierigkeiten begegnen muss.

Ganz besonders müssen wir hervorheben, dass es unberechtigt ist, aus einzelnen Bildern innerhalb derjenigen Herde, wo sowohl die parenchymatösen als die interstitiellen Veränderungen weit vorgeschritten sind, in der Weise, wie verschiedene Forscher dies bis jetzt versucht haben, Schlüsse über den eventuellen Kausalzusammenhang der verschiedenen Veränderungen zu ziehen. Wenn hier an einzelnen Schnitten hochgradig alterierte Ganglienzellen in einem weniger veränderten Gewebe liegen, beweist dies nicht, dass die Zellen primär geschädigt worden sind, denn nichts hindert, dass die Ganglienzellenalteration durch interstitielle Veränderungen an anderer Stelle verursacht sein kann; ebensowenig kann man ausschliessen, dass der Zerfall von Ganglienzellen an einer Stelle in dem Sinne von Kahlden-Möncheberg an anderen Stellen interstitielle Veränderungen sekundär hervorrufen kann, und daher beweist auch das Vorkommen von

ausgebildeten Gewebsinfiltraten um weniger veränderte Ganglienzellen herum keineswegs die primäre Natur der erstgenannten Veränderungen.

Obgleich wir also der Ueberzeugung sind, dass viele rein anatomischen Auseinandersetzungen verschiedener Autoren unsere Kenntnisse über das kausale Verhältnis der beiden nebeneinander hergehenden Prozesse bei der Poliomyelitis acuta kaum befördert haben, können wir indessen E. Schwalbe[1]) nicht beistimmen, da er ausspricht, dass die Frage nach diesem Verhältnis „rein morphologisch gar nicht zu lösen ist".

Schwalbe geht davon aus, dass die interstitiellen und die parenchymatösen Veränderungen immer nebeneinander gefunden werden und zwar ziemlich gleichmässig ausgebildet. Diese Voraussetzung ist indessen kaum ganz richtig. Einige Beobachtungen sprechen nämlich dafür, dass in einzelnen Herden, wo der Prozess überhaupt noch wenig ausgeprägt ist, der sonst regelmässige Parallelismus zwischen parenchymatösen und interstitiellen Veränderungen fehlen kann. Besonders scheint uns der Fall IV von Wickman[2]) hier von Interesse zu sein; im Rückenmarke findet W. ausgesprochene interstitielle und parenchymatöse Veränderungen nebeneinander, in der Medulla oblongata und in den motorischen Kernen des übrigen Hirnstammes wiegen dagegen die — zwar an sich wenig hochgradigen — interstitiellen Veränderungen über die parenchymatösen in dem Grade über, dass man es wohl ausschliessen kann, dass das interstitielle Gewebe auf Grund von Degeneration oder Zerfall von Ganglienzellen sekundär verändert worden ist. Ohne Zweifel sind solche Beobachtungen für die Auffassung nicht nur von dem zeitlichen Verlauf, sondern auch von dem kausalen Zusammenhang der verschiedenen Veränderungen wichtig; zwar können wir Wickman nicht beistimmen, wenn er aus ihnen den Schluss zieht, dass die interstitiellen Veränderungen primär, die parenchymatösen sekundär sein müssen — nichts hindert ja, dass beide in kausaler Hinsicht primär sind, aber nicht wenig ist ja schon gewonnen, wenn man auf diesem Wege beweisen kann, dass interstitielle Veränderungen vorkommen, welche in ihrem Entstehen von einer eventuellen Ganglienzellendegeneration unabhängig — aus dem hier in Rede stehenden Gesichtspunkt also primär — sind. Wir halten es für sehr wahrscheinlich, dass es sich lohnen wird, die oberen Teile des zentralen Nervensystems, wo man ja die frischesten Veränderungen erwarten kann, eingehender durchzumustern, als dies bisher im allgemeinen geschehen ist.

Vielleicht wird man auch entsprechende Resultate erhalten, wenn noch akuter verlaufene Fälle als die bisher beobachteten zur Untersuchung gelangen. In dieser Hinsicht soll man unseres Erachtens zukünftig

1) E. Schwalbe, Untersuchung eines Falles von Poliomyelitis acuta infantum im Stadium der Reparation. Zieglers Beiträge. 1902. Bd. 32.

2) J. Wickman, Studien über Poliomyelitis acuta. Berlin 1905.

Krankheitsfällen, welche während einer Epidemie von Poliomyelitis acuta unter dem Bilde einer stürmischen allgemeinen Infektion zum Tode führen, besondere Aufmerksamkeit widmen; es ist garnicht ausgeschlossen, dass man durch die Untersuchung von den Rückenmarken aus solchen Fällen einzelne Fälle von Poliomyelitis acutissima antreffen wird, bei welchen keine Lähmungen zur Entwickelung gelangt sind, weil der Tod durch die allgemeine Intoxikation oder Infektion zu schnell gefolgt ist. Wir halten es für sehr möglich, dass man in solchen Rückenmarken ausgebildete interstitielle Veränderungen neben nur wenig oder garnicht veränderten Ganglienzellen finden könnte.

In diesem Zusammenhang wollen wir auch schon hier vorausschicken, dass wir in unseren beiden Fällen die interessante Beobachtung gemacht haben, dass Ganglienzellen in sehr grosser Menge durch wirkliche Phagozytose aufgelöst werden. Durch diesen neuen Befund, dessen Bedeutung für die Neuronophagienfrage im allgemeinen wir auch ausführlich besprechen wollen, dürfte nun eine weitere Möglichkeit gegeben sein, auch der oben mehrmals genannten pathogenetischen Frage näher zu treten; werden die Verhältnisse, unter welchen die Phagozytose von Nervenzellen zu stande kommt, besser bekannt, dürfte man nämlich auch gewisse Schlüsse über den näheren Vorgang bei denjenigen Prozessen ziehen können, bei welchen die Phagozytose beobachtet wird, ihre Ursache aber nicht direkt festzustellen ist. Auf diesem Wege dürfte man sogar schon jetzt einige Resultate gewinnen können, wie wir unten zu zeigen versuchen wollen.

Wenn wir also E. Schwalbe[1]) nicht beistimmen können, wenn er dem anatomischen Weg für die Lösung der oben erörterten pathogenetischen Frage jeden Wert abspricht, stimmen wir natürlich mit ihm darin um so mehr überein, dass es sehr nötig ist, „auch klinisch vorzugehen". Schon hier wollen wir hervorheben, dass man bei den vergleichend klinisch-anatomischen Ueberlegungen doch einen wertvollen Ausgangspunkt hat: So lange keine Paralysen oder Paresen da sind, so lange kann man eine tiefere Beschädigung der grossen Ganglienzellen in den Vorderhörnern als ausgeschlossen betrachten.

Da wir nun zur Beschreibung und Diskussion von zwei Fällen von Poliomyelitis acuta übergehen, schicken wir voraus, dass wir uns hauptsächlich bei dem erwähnten neuen Befund, dass Ganglienzellen in sehr grosser Menge durch wirkliche Phagozytose aufgelöst werden, aufhalten werden. Im Uebrigen wollen wir, die oben gestellten Gesichtspunkte im Auge behaltend, uns bei der anatomischen Beschreibung kurz fassen, insofern die Veränderungen, welche wir gefunden haben, mit schon sicher gestellten Beobachtungen übereinstimmen; nur die Veränderungen in der

1) Schwalbe, l. c.

Medulla oblongata, im Hirnstamme und in den Spinalganglien, welchen Teilen des Nervensystems von den meisten früheren Untersuchern eine verhältnismässig geringe oder sogar keine Aufmerksamkeit gewidmet worden ist, wollen wir etwas ausführlicher besprechen. Dem Vergleich zwischen dem klinischen Verlauf und den anatomischen Befunden glauben wir in einigen Punkten etwas Interesse abgewinnen zu können. Auf die Literatur gehen wir im allgemeinen nicht näher ein, da gute Zusammenstellungen schon in genügender Zahl vorliegen.

Fall I.

A. H., 16 Jahre, Bäckerbursche aus Stockholm.

Patient wurde vom 9. Juni bis 14. Juli 1905 im städtischen Krankenhause für epidemische Krankheiten wegen Skarlatina gepflegt. Die Krankheit nahm einen völlig normalen Verlauf. Pat. wurde gesund entlassen.

Schon am nächsten Tage erkrankte er indessen mit Schmerzen in den Beinen und Schwierigkeit beim Gehen. Am 17. Juli wurde er im städtischen Krankenhaus Sabbatsberg aufgenommen. Er zeigte intensive Druckempfindlichkeit über beiden Nn. peronei; das rechte Kniegelenk und die Metatarsophalangealgelenke des rechten Fusses waren angeschwollen und druckempfindlich. Der Harn enthielt weder Eiweiss, noch Zucker. Temperatur 39° C. — Nach 4 Tagen war der Patient afebril. Er wurde am 25. Juli gesund entlassen. Diagnose: Neuritides Nn. peron. und Rheumatismus artic. acut.

Patient nahm seine Arbeit wieder auf und fühlte sich bis 2. September 1905 völlig gesund. Am Morgen dieses Tages wurde er ziemlich plötzlich krank, klagte über allgemeines Unwohlsein und schweres Kopfweh, etwas später auch über Schmerzen im Rücken und in den Beinen. Am 3. Sept. wurde der Arzt gerufen; er konstatierte Fieber und die oben genannten subjektiven Beschwerden; sämtliche Bewegungen waren ganz unbehindert. — Nach der Angabe der Arbeitsgenossen soll Pat. sich am Morgen des 4. Sept. besser gefühlt haben; jedenfalls hat er sich frei bewegen können. Ueber Digestionsstörungen soll der Pat. niemals geklagt haben. — Gegen 12 Uhr mittags am 4. September trat eine plötzliche Verschlimmerung des Zustandes ein. Etwa 2 Stunden später konstatierte der Arzt schlaffe Lähmungen in den Beinen, deutliche Einschränkung in der Beweglichkeit der Schulter-, Ellenbogen- und Handgelenke und schwere Dyspnoe; Bewusstsein klar, Schmerzen etwa wie früher, keine deutlichen Sensibilitätsstörungen.

Um 8 Uhr abends wurde der Pat. in die Klinik aufgenommen. Aus dem von uns dabei aufgenommenen Status teilen wir folgendes mit: Pat. ist bei vollem Bewusstsein. Motilität: Paralyse der unteren und hochgradige Parese der oberen Extremitäten; die Ellenbogen- und Handgelenke dabei etwas freier beweglich, als die Schultergelenke. Pat. liegt in schwerster Dyspnoe, die Atmung geschieht fast nur durch forzierte Kontraktionen der akzessorischen Respirationsmuskeln. Die Hals-, Kopf- und Gesichtsmuskeln scheinen frei beweglich zu sein; die Artikulation ist — natürlich von dem Einfluss der Dyspnoe abgesehen — ungestört. Die Blase ist prall gefüllt, steht etwa 2 cm unterhalb des Nabels. Reflexe: Die Knie-, Kremaster- und Bauchreflexe fehlen. Sensibilität: Pat. klagt über schwere Schmerzen im Kopfe, im Rücken und in den Beinen. Sonst können keine Störungen festgestellt werden; der schwere Zustand erlaubte ja nur eine ganz kurzdauernde Untersuchung, aber doch konnten wir mit Sicherheit konstatieren, dass der Pat. sowohl leises Berühren mit dem Wattebausche, als leises Stechen mit der Stecknadel deutlich empfand. Temperatur 37,6° C. Puls ziemlich kräftig, fast regelmässig. Schwere Zyanose.

Das Herz: Die relative Dämpfung links bis zur Mammillarlinie; leises systolisches Geräusch mit Maximum über der Herzbasis.

Die Blase wird mit der Sonde entleert. Im Harn eine Spur von Eiweiss, keine Zylinder.

Die Dyspnoe und die Zyanose wurden immer schwerer und nach $2^1/_2$ Stunden starb der Pat. an Respirationslähmung. Der Tod folgte also kaum 12 Stunden nach dem ersten Auftreten der Lähmungen.

Die Diagnose wurde auf Paralysis ascendens (Landry) gestellt; doch waren wir darauf ganz gefasst, dass wir vielleicht einen Fall von Poliomyelitis acuta vor uns hatten, zumal diese Krankheit zur Zeit in Stockholm sporadisch (an anderen Orten in Schweden sogar epidemisch) vorkam. Wir schicken schon hier — ohne nähere Auseinandersetzungen — voraus, dass die mikroskopische Untersuchung des Rückenmarks mit völliger Sicherheit die letzterwähnte Diagnose, Poliomyelitis acuta, ergeben hat.

Leider konnten wir die Sektion erst 14 Stunden nach dem Tode vornehmen.

Aus dem Sektionsbericht:

Vor der eigentlichen Sektion wurden folgende Proben zur bakteriologischen Untersuchung genommen:

1. 2 ccm klare Zerebrospinalflüssigkeit, durch Lumbalpunktion nach Abwaschen der Haut gewonnen; davon kamen 2 Tropfen in Bouillon, der Rest in Agar.

2. 6 ccm Blut, aus dem Herzen nach Absengen der Oberfläche mit steriler Pipette genommen; 1 ccm in Bouillon, 5 ccm zu 5 Agarplatten gegossen.

3. Ein etwa 1 cm langes Stückchen aus der Lumbalanschwellung des Rückenmarks wurde in Bouillon und in Agar gezüchtet. — Ueber die Resultate wird weiter unten berichtet.

Das Rückenmark wurde ohne nähere makroskopische Untersuchung in 10proz. Formaldehyd (= 1 Teil käufl. Formalin + 3 Aq. dest.) aufgehoben; aus dem unteren Teil der Lumbalanschwellung (Gegend des 1. Sakralsegmentes) wurde doch ein etwa 2 cm langes Stückchen ausgeschnitten und in Alc. abs. aufbewahrt.

Das Gehirn kam gleichfalls direkt in Formaldehyd, die Hemisphären in 4proz., der Hirnstamm in 10proz.

Die peripheren Nerven boten keine makroskopischen Veränderungen dar. Zu mikroskopischer Untersuchung nahmen wir Stückchen von Nn. vagi, phrenici, axillares, radiales, mediani, ulnares, crurales, obturatorii, ischiadici, peronei und tibiales der beiden Körperseiten; jedes Nervenstückchen wurde in 4 Teile zerschnitten und in 1. Osmiumsäure zu 2pCt. in 0,9proz. NaCl-Lösung gelöst, 2. Sublimateisessig, 3. Müllersche Lösung und 4. Alc. abs. aufbewahrt.

Thorax. Die Lungen blutreich, zahlreiche bis 10pfenniggrosse subpleurale Blutungen; sonst nichts Bemerkenswertes.

Das Herz: Eine etwa 10pfenniggrosse subperikardiale Blutung. Sonst keine deutliche Veränderungen. Die mediastinalen Drüsen nicht geschwollen.

Abdomen. Der Magen ohne Veränderungen.

Im Darm war der ganze lymphatische Apparat, sowohl die Solitärfollikel als die Peyerschen Plaques stark angeschwollen, von der unteren Hälfte des Jejunum ab bis unten im Kolon. Am stärksten war die Anschwellung im untersten Teile des Ileum; hier fanden sich in einer Plaque und um dasselbe herum zahlreiche submuköse Blutungen.

Die Mesenterialdrüsen in grosser Zahl und in der ganzen Länge des Mesenteriums stark angeschwollen, weissgelb bis graurot, viele erweicht.

Die Milz etwa doppelt so gross als normal, weich, doch nicht auf dem Schnitte zerfliessend; die Pulpa dunkel graurot, die Follikel sehr deutlich, stark geschwollen, grauweiss.

Die Leber und die Nieren zeigen sehr deutliche trübe Schwellung.

Die Intima der grossen Gefässe nicht blutimbibiert.

Das Pankreas, die Nebennieren und die Gallenwege ohne Veränderungen.

Sonst nichts Bemerkenswertes.

Technik bei der Untersuchung des Nervensystems.

1. Das in Alc. abs. fixierte Stückchen des Rückenmarks (1. Sakralsegment) wurde in Paraffin eingebettet und in Serien von 2,5, 5 und 15 μ zerlegt. Die Schnitte wurden gefärbt mit a) Eisenhämatoxylin mit und ohne Nachfärbung mit Erythrosin, b) Delafields Hämatoxylin, c) Toluidinblau-Erythrosin.

2. Von dem in Formaldehyd fixierten Rückenmark gelangten folgende Teile zur Untersuchung:

das Zervikalmark oberhalb der Anschwellung,
der obere Teil der Zervikalanschwellung,
„ untere „ „ „
„ obere „ des Dorsalmarks,
„ mittl. „ „ „
„ untere „ „ „
sämtliche Segmente des Lumbal- und Sakralmarks,
der Conus terminalis.

Jeder von diesen Teilen wurde nach folgenden Methoden weiter behandelt: A) Passage durch Alkohol, Paraffineinbettung, Zerschneiden in Serien von 5 und 15 μ, Färbung mit Eisenhämatoxylin-Erythrosin, Delafields Hämatoxylin oder Toluidinblau-Erythrosin, und B) nach 6—24 Stunden dauernder Fixierung in Formaldehyd, Ueberführung in Müllersche Flüssigkeit (direkt) und a) Paraffineinbettung und Saffraninfärbung, b) Marchibehandlung (3 Wochen bei 25° C.).

3. Die Spinalganglien und die Stückchen aus dem Hirnstamm und der Hirnrinde wurden sowohl nach Alkoholpassage und Paraffineinbettung in Serien von 5 und 15 μ zerlegt und mit den obengenannten Färbungsmethoden untersucht, als nach Marchi behandelt.

4. Die peripherischen Nerven untersuchten wir teils nach Marchi, teils nach primärer Osmierung mit oder ohne nachfolgende Säurefuchsinbehandlung (Kupffer).

Mikroskopische Untersuchung.

Rückenmark. Die Pia zeigt vom Conus medullaris unten bis zur Medulla oblongata oben mehr oder weniger ausgeprägte Veränderungen, und zwar Hyperämie, kleine Blutungen und zellige Infiltration, letztere teils und vor allem in den Gefässscheiden, teils zwischen den auseinandergedrängten Bindegewebsbalken. Diese Veränderungen sind über den Sakral- und Lumbalteilen des Rückenmarks ziemlich hochgradig, sind hier zwar vorn am stärksten, aber auch hinten sehr deutlich: nach oben nehmen sie bedeutend ab und treten fast ausschliesslich in der vorderen Hälfte auf: über den oberen Segmenten des Halsmarkes nimmt der krankhafte Prozess doch wieder etwas zu. Besonders hervortretend ist die zellige Infiltration in der vorderen Fissur, in den Gefässscheiden und ausserhalb derselben.

Die Rückenmarkssubstanz zeigt in der ganzen Länge des Marks die bei der akuten Poliomyelitis gewöhnlichen Veränderungen. Die Hyperämie tritt an vielen Schnitten sehr deutlich hervor; kleine Blutungen sind in fast allen Querschnitten des Rückenmarks hier und da zu sehen, grössere, welche schon makroskopisch hätten beobachtet werden können, kommen dagegen nicht vor. Sehr oft findet man das Gewebe stellenweise aufgelockert, was wohl nichts anderes bedeuten kann als mehr

oder weniger zirkumskripte Anhäufungen von Oedemflüssigkeit. Fast überall sieht man zahlreiche Gefässe mit hochgradiger Zelleninfiltration in der Adventitia, und zwar betrifft diese Infiltration die Arterien und die Venen ungefähr gleichmässig und nicht nur die grösseren, sondern auch ganz feine Zweige; sogar die Kapillaren sind nicht selten von mehr oder weniger vollständigen Zellenmanteln umgeben. Neben diesen adventitiellen Infiltraten treten ausserhalb der Gefässe im Rückenmarksgewebe selbst belegene Zellenherde in grosser Zahl auf; sie sind teils ganz klein, teils von ansehnlicher Grösse. Ganz entschieden findet man die meisten und die grössten Herde in den Vorder- und Seitenhörnern, in dem Uebergangsgebiet zwischen diesen und den Hinterhörnern und in den Clarckeschen Säulen, aber ziemlich zahlreiche, wenn auch meistens etwas kleinere Herde kommen auch in den übrigen Teilen der Hinterhörner vor; jedoch sind die am meisten dorsal gelegenen Teile derselben (besonders die Substantia gelatinosa Rolandi) so gut wie immer von Gewebsinfiltraten ganz verschont. Auch in der weissen Substanz sind einige, wenn auch kleine und spärliche Infiltrate zu sehen. Die Gewebsinfiltrate der grauen Substanz sind teils ganz diskret und zwischen ihnen sieht man dann mehr oder weniger intaktes interstitielles Gewebe, teils sind sie mehr diffus, so dass grosse Abschnitte des Rückenmarks ziemlich gleichmässig angegriffen scheinen. Jedoch sind auch in diesem letzteren Falle dichtere Anhäufungen zu sehen, die in Aehnlichkeit mit den diskreten Herden in unverkennbarer topographischer Beziehung zu der Gefässverteilung stehen. Die mehr diffusen Gewebsinfiltrate sind vorhanden in den Vorder- und Seitenhörnern des Lumbalmarkes, des ganzen Dorsalmarkes und der Zervikalintumeszenz; in den entsprechenden Teilen des oberen Zervikalmarkes und besonders in denjenigen des ganzen Sakralmarkes und des Conus medullaris ist der Prozess deutlich weniger intensiv und bildet nur kleinere diskrete Herde. Die Clarckeschen Säulen zeigen oft eine recht diffuse Infiltration, im übrigen Hinterhorn sind die Herde immer diskret. Die speziellen morphologischen Charaktere der die Gefässscheiden- und Gewebsinfiltrate konstituierenden „Rundzellen“ lassen sich in der z. B. von Wickman[1]) gelieferten Beschreibung sehr gut einpassen; wir gehen deshalb auf eine diesbezügliche detaillierte Beschreibung nicht näher ein.

Mit den beschriebenen interstitiellen Veränderungen in der Regel ganz parallel gehen nun die Veränderungen der Ganglienzellen. Vor allem bemerkt man vollständigen Schwund von sehr zahlreichen Zellen, besonders von grossen motorischen Zellen und von Zellen der Clarckeschen Säule; dieser gänzliche Schwund stimmt in seiner topographischen Verbreitung gut mit dem Vorkommen diffuser Gewebsinfiltration überein. In den Rückenmarkshöhen aber, wo der interstitielle Prozess von geringerer Intensität ist, sind die Verhältnisse im Parenchym andere; teils sind spärlichere oder zahlreichere Zellen im Reaktions- oder Reparationsstadium zu sehen, mehr oder weniger hochgradige tigrolytische Erscheinungen zeigend (dies ist besonders im unteren Sakralmarke und im Conus medullaris der Fall), teils nimmt man ein anderes Phänomen wahr, nämlich motorische Ganglienzellen in verschiedenen Stadien von Phagozytose, mit anderen Worten Neuronophagien. Solche Bilder kommen teils im oberen Halsmarke vor, teils und ganz besonders im ganzen Sakralmarke, wo sie in so grosser Menge vorkommen und so ausgeprägt sind, dass man fast den Eindruck bekommt, man sehe vor den Augen, wie die Ganglienzellen massenweise sterben, aufgefressen werden und spurlos verschwinden. Die nähere Beschreibung dieses Vorganges folgt weiter unten, ebenso wie wir gleichzeitig damit die mit der Marchimethode gewonnenen Resultate betreffs der verschiedenen Rückenmarkshöhen erwähnen.

Der Hirnstamm. Schnitt an der Grenze zum Rückenmark: Mässige Infiltration in der vorderen Hälfte der Pia. Die grösseren Gefässe, besonders die

1) Wickman, l. c.

Vasa sulco-commissuralia, aber auch die Vasokorona zeigen reichliche adventitielle Infiltration, oft mit vielen Zellenschichten; sogar die feinen Gefässäste, welche den Uebergang zu den Kapillaren bilden, sind nicht selten von mehr oder weniger vollständigen Manteln aus Rundzellen umgeben. In den Vorderhörnern finden sich reichliche Gewebsinfiltrate, in ihrer Anordnung deutlich von dem Gefässverlauf abhängig. Die meisten Ganglienzellen sind verschwunden, diejenigen aber, welche der Zerstörung entgangen sind, bieten keine tieferen Veränderungen dar, obgleich sie öfters in Rundzelleninfiltraten ziemlich dicht eingebettet liegen. Neuronophagien kommen nicht vor. In der Formatio reticularis eine ziemlich diffuse Gewebsinfiltration, spärliche Ganglienzellen. In den Hinterhörnern sieht man abgegrenzte Rundzelleninfiltrate, besonders nach vorne, aber vereinzelte, zum Teil sogar ziemlich grosse, finden sich auch hinten bis an die Grenze zur Substantia gelatinosa: diese ist dagegen von Infiltraten völlig frei: die Ganglienzellen der Hinterhörner sind im allgemeinen gut erhalten. In der weissen Substanz sind Infiltrate nur in den Gefässscheiden vorhanden.

Schnitt durch die Pyramidenkreuzung: In der Pia ähnliche Verhältnisse wie im letzterwähnten Schnitte. Ebenso hat die Infiltration in den Gefässscheiden ungefähr dieselbe Verbreitung und Stärke wie oben beschrieben. Die Vorderhörner sind von Rundzellen (in deutlicher Relation zu den Gefässen) reichlich infiltriert; die Infiltrate sind in den lateralen Teilen dichter und diffuser, aber auch in den medialen ziemlich ausgeprägt. Lateralwärts sind nur spärliche Ganglienzellen zu sehen, medialwärts (dem Ursprung der hinteren Hypoglossuswurzel entsprechend) dagegen zahlreiche, und zwar bieten die meisten von diesen eine völlig normale Konfiguration und normale Anordnung der Tigroidsubstanz dar, obgleich viele in der Mitte eines Infiltrates belegen sind. In der Formatio reticularis und im Hinterhorne reichliche Infiltration des Gewebes; Nervenzellen in ziemlich reichlicher Zahl zu sehen. Die Substantia gelatinosa zeigt keine Veränderungen. In den Nuclei fun. grac. und fun. cuneat. nur Gefässinfiltration, keine Gewebsinfiltration, gut beibehaltene Ganglienzellen. Auch in der weissen Substanz nur adventitielle Infiltration.

Schnitt in der Gegend des Vagusaustrittes: Geringe Infiltration in der Pia. Im Schnitte unterscheidet man mit besonderer Deutlichkeit zwei verschiedene Zonen. Im ventralen Teile des Querschnittes, die Pyramis, die Oliva inferior und die innere Nebenolive umfassend, sind nämlich gar keine Gewebsinfiltrate vorhanden und die Gefässinfiltrate sind sehr spärlich, nur einzelne Gefässe sind von einer dünnen Rundzellenschicht umgeben: in den Ganglienzellen sind keine Störungen wahrnehmbar. Dorsal von dieser Zone treten nun wie mit einem Schlage weit vorgerückte Veränderungen hervor: in der hinteren Nebenolive (wenigstens teilweise) und in der ganzen dorsal von dieser belegenen Schicht von grauer Substanz, im Hypoglossuskerne und — wenn auch etwas weniger ausgeprägt — im sensiblen Vaguskerne finden sich reichliche Infiltrate in den Gefässscheiden und dichte zusammenfliessende Gewebsinfiltrate; die Ganglienzellen des Hypoglossus- und Vaguskernes scheinen dagegen, obgleich sie also in Rundzelleninfiltraten dicht eingebettet sind, völlig unverändert zu sein und kommen, insofern man dies beurteilen kann, in normaler Zahl vor. Die Substantia gelatinosa und die Nuclei fun. grac. et cuneat. sind auch in diesem Schnitte von Gewebsinfiltraten frei, ihre Gefässe bieten nur mässige Infiltration dar, ihre Ganglienzellen sind zuweilen etwas geschwollen und zeigen hier und da eine gewisse Tigrolyse, aber niemals tiefere Veränderungen. In der weissen Substanz nur Gefässscheideninfiltrate.

Schnitt durch den Abduzenskern. Auch hier unterscheiden sich deutlich zwei Zonen. Der ganze Fussteil der Brücke bietet keine Veränderungen dar, ausser einer geringfügigen Infiltration in den Scheiden einzelner Gefässe. Im Haubenteile findet sich dagegen überall eine reichliche, oft sehr dichte, mehrschichtige Infiltration an den Wänden der grösseren Gefässe — die Prokapillaren sind meistens

unverändert — und in der Umgebung des Fazialiskernes und besonders medial aber auch ventral davon, kommen auch Gewebsinfiltrate vor. Dorsalwärts nehmen die Gewebsinfiltrate an Intensität schnell ab und kommen im Abduzenskerne nicht vor. In den Ganglienzellen der Fazialis- und Abduzenskerne sind keine Veränderungen wahrnehmbar.

Schnitt durch den vorderen Teil der Brücke. Hier sieht man im Locus coeruleus und in dessen nächster Umgebung — lateral- und ventralwärts — eine mässige Gefäss- und eine geringe Gewebsinfiltration; die Ganglienzellen sind dabei von normalem Aussehen. Sonst sind keine Veränderungen vorhanden.

Gehirn. Zur Untersuchung gelangten die motorischen Zonen der beiden Hemisphären, nirgends wurden Veränderungen beobachtet, weder im Piagewebe, noch an den Gefässen, noch im nervösen Gewebe.

Die Spinalganglien. Wir erinnern uns keiner Arbeit über die Poliomyelitis acuta, wo Angaben über die Spinalganglien mitgeteilt worden sind. Doch scheint es uns von sowohl anatomischem als klinischem Interesse zu sein, wenn diese, wie man es im allgemeinen a priori angenommen hat, wirklich unverändert bleiben oder wenigstens keine tiefgreifendere Störungen erleiden, und wir haben eine grosse Zahl von diesen Ganglien untersucht. In sämtlichen, besonders in den Lumbalganglien, findet sich eine interstitielle Rundzellenanhäufung, welche hier und da dichtere Infiltrate bildet (s. die Fig. 5). Deutliche Gefässscheideninfiltrate sind nicht vorhanden, weder an den Arterien, noch an den Venen, aber hier und da sind die Rundzellen parallel mit den Gefässen angeordnet, ohne dass es sich mit Sicherheit bestimmen lässt, ob sie innerhalb der Gefässwände liegen. Ob die Kapselzellen zu der Rundzellenanhäufung beitragen, ist nicht zu unterscheiden. Die Ganglienzellen sind von normalem Aussehen, oder bieten wenigstens keine tieferen Veränderungen dar; ob einzelne Zellen geschwunden sind, ist schwer abzumachen, aber die grosse Mehrzahl ist sicher beibehalten.

Auch in den Spinalganglien sind also bei der Poliomyelitis acuta inflammatorische Veränderungen vorhanden, was ja noch einen Beleg dafür ergibt, dass die Poliomyelitis keineswegs eine für die Vorderhörner spezifische Krankheit ist.

Indessen scheint es uns von Gewicht zu sein, dass in unserem Falle mit weit vorgeschrittenen Veränderungen in dem Rückenmarke selbst, die Störungen in sämtlichen Spinalganglien verhältnismässig geringfügig, vor allem die Ganglienzellen fast unverändert blieben. Vielleicht lässt sich das Fehlen von Sensibilitätsstörungen hierdurch erklären; das periphersche Neuron ist leitungsfähig geblieben; dasselbe steht in Beziehung zu vielen Neuronen zweiter Ordnung und die Reizung kann fortgeleitet werden, auch wenn ein Teil der letzteren durch die nicht unbedeutenden Veränderungen in der hinteren Hälfte des Rückenmarkes zugrunde gegangen sind.

Die peripherischen Nerven. Zur Untersuchung gelangten sämtliche bei der Sektion aufgehobene Nerven. Nach Marchibehandlung traten in sämtlichen untersuchten Nerven zahlreiche geschwärzte Partien hervor, immer liegen sie innerhalb der Nerven diffus zerstreut. Jedoch sind wir im Zweifel, ob es sich hier um eine wirkliche Degeneration handelt. Teils bieten nämlich die an vielen Stellen fast durchaus osmiumgeschwärzten Markscheiden die normale Morphologie dar. Teils ergeben die bei direkter Osmierung erhaltenen Bilder keine Stütze dafür, dass eine Degeneration vorhanden gewesen ist; peripher in den entsprechenden Schnitten, wo die Osmiumsäure

unmittelbar und am besten hat einwirken können, bieten die Markscheiden ein völlig normales Aussehen: bei der Färbung nach Kupffer kann man sogar in den Achsenzylindern die Fibrillen wahrnehmen, zwar sind sie plump und zeigen körnige Verdickungen, aber sie sind doch wahrnehmbar — es ist zu bemerken, dass die Sektion erst etwa 14 Stunden nach dem Tode vorgenommen wurde.

Die mikroskopische Untersuchung der Leber, der Milz und der Nieren ergab nichts von Interesse darüber hinaus, was schon makroskopisch nachgewiesen war.

Fall II.[1])

J. V., Soldat, 23 Jahre alt. Patient hatte während einiger Tage Schnupfen gehabt. Erkrankte in der Nacht zwischen dem 8. und 9. Oktober 1905 mit Schmerzen an den Beinen (Knie- und Hüftgelenken). Wurde am 9. ins Krankenhaus zu Oestersund aufgenommen; am Abend desselben Tages stellten sich Schwierigkeiten beim Gehen ein. Temp. 38°.

10. Oktober. Am Morgen Dyspnoe: kostale Atmung, die Respiration geschieht mit den Interkostalen, den Pektoralen und den Halsmuskeln: Pat. kann die Beine nicht bewegen, ist unfähig sein Wasser zu lassen; keine Schmerzen; die Reflexe erloschen; Temp. 38,1° C. Um 4 Uhr nachmittags: die Dyspnoe nimmt schnell zu; der Pat. ist stark benommen, spricht verwirrt, schreit, pfeift und singt; der Harn enthält Albumen. Um 5 Uhr 30 Min. starb der Pat. an Erstickung. Die Arme blieben bis zum Tode beweglich, waren aber deutlich paretisch.

Der Tod trat also etwas weniger als 24 Stunden nach dem ersten Auftreten der Lähmungen ein. Die klinische Diagnose wurde auf Poliomyelitis anterior acuta gestellt.

Sektion: Das Rückenmark wurde in Müllersche Flüssigkeit eingelegt und an das pathologische Institut zu Upsala gesandt.

Angewandte Methoden: Da das Material, wie erwähnt, nur in der Müllerschen Flüssigkeit fixiert worden war, konnten wir bei der Untersuchung nur folgende Methoden benutzen:

1. Paraffineinbettung, 5 μ-Serien, Saffraninfärbung.
2. Marchibehandlung.

Untersuchte Teile des Rückenmarks: Oberstes Zervikalmark, Zervikalintumeszenz (mehrere Höhen), oberes, mittleres und unteres Dorsalmark, Lumbalmark, oberster Teil des Sakralmarks.

Mikroskopische Untersuchung des Rückenmarks.

Die Pia zeigt über den Sakral- und Lumbalteilen ziemlich stark ausgeprägte zellige Infiltration, vor allem in den Gefässscheiden, aber auch im Piagewebe selbst; daneben treten hie und da kleine Blutungen auf. Diese Veränderungen finden sich indessen fast ausschliesslich vorn, indem die hintere Hälfte der Pia beinahe normal aussieht. Ueber dem Dorsalmark sind die Veränderungen überhaupt ganz geringfügig, über dem Halsmark nehmen sie wieder etwas zu, ohne jedoch dieselbe Intensität als in den unteren Abschnitten zu gewinnen.

Auch in der Rückenmarksubstanz ist der krankhafte Prozess in den unteren Teilen am meisten ausgeprägt, während er im Zervikalmark bedeutend schwächer

1) Dieser Fall ist von Herrn Dr. Graeve in Oestersund klinisch beobachtet und seziert worden. Das Rückenmark wurde dem pathologischen Institut zu Upsala zugesandt und durch die Liebenswürdigkeit des Herrn Prof. Quensel und des Herrn Dr. Westberg mit freundlicher Erlaubnis des Herrn Dr. Graeve zu unserer Verfügung gestellt.

ausgebildet ist. Im Sakralmark ist die zellige Infiltration in den Gefässscheiden sehr bedeutend, betrifft auch ganz feine Zweige, und tritt über den ganzen Querschnitt, auch in den Hinterhörnern und in der weissen Substanz auf. Die eigentlichen Gewebsinfiltrate betreffen vor allem die Vorderhörner; in diesen sieht man zahlreiche, zum Teil ziemlich grosse und dichte (zellenreiche) Herde, die jedoch immer diskret bleiben. Auch in den Hinterhörnern, besonders in deren zentralsten Teilen, kommen nicht wenige, doch ziemlich kleine Herde vor, und sogar in der weissen Substanz finden sich einzelne kleine Infiltrate. Kleine Blutungen sieht man an vielen Schnitten, besonders in den dichteren Herden der Vorderhörner. Von den grossen motorischen Ganglienzellen sind nur wenige der Zerstörung entgangen; Neuronophagien sind in reichlicher Menge vorhanden, besonders im lateralen Teile der Vorderhörner, jedoch nur in Form von Anhäufungen von runden gequollenen Zellen, welche Endstadien in dem neuronophagischen Prozess (s. w. u.) darstellen. In der Tat macht das Gewebe durch diese Zellenanhäufungen, die zum Teil nur locker zusammengefügt sind, den Eindruck, von einer mässig dichten Infiltration diffus durchsetzt zu sein. Im Lumbalmark begegnen wir ganz ähnlichen Verhältnissen, nur sind die Veränderungen eher noch weiter vorgeschritten. Im unteren Dorsalmark ist die Gefässinfiltration weniger hochgradig, zwar sieht man über dem ganzen Querschnitt hie und da infiltrierte Gefässe, ihre Zahl ist aber schon geringer und die Zellenmantel sind dünner. Die Vorderhörner und die Uebergangspartien zu den Hinterhörnern sind beinahe diffus infiltriert; die Mehrzahl der Ganglienzellen ist zu Grunde gegangen; Neuronophagien kommen nicht vor. In den Clarckeschen Säulen findet sich eine mässige Zelleninfiltration, viele Ganglienzellen sind nicht verändert, andere in verschiedenen Stadien der Tigrolyse, nicht wenige sind offenbar spurlos verschwunden. In den übrigen Teilen der Hinterhörner und in der weissen Substanz kommen nur vereinzelte ganz kleine Herde vor. Das mittlere und das obere Dorsalmark zeigen im grossen und ganzen dieselben Veränderungen; doch dürften die Infiltrate an Zellenreichtum etwas abgenommen haben, und die Clarckeschen Säulen sind nur wenig geschädigt. Im ganzen Halsmark begegnen wir dagegen ganz anderen Bildern; vor allem ist zu bemerken, dass in den Vorder- und Seitenhörnern typische Neuronophagien in grosser Zahl und in allen Stadien des Prozesses auftreten. Die Gewebsinfiltration ist ganz deutlich herdweise angeordnet. Wo keine oder nur geringfügige Infiltration vorhanden ist, sieht man sehr oft ganze Gruppen von gut beibehaltenen Ganglienzellen, aber ebenso oft Gruppen, innerhalb welcher solche Zellen mit Neuronophagien in verschiedenen Stadien abwechseln; bald wiegen dabei die Neuronophagien, bald die unveränderten Zellen an Zahl über. Wo die Infiltration dicht ist, d. h. innerhalb der Herde, sieht man keine oder fast keine Ganglienzellen — sie sind spurlos verschwunden — aber auch keine oder nur spärliche deutliche Neuronophagien; dagegen findet man nicht selten am Rande des Herdes diejenigen Bildungen, welche wir als Endstadien der Neuronophagien deuten wollen. Die nähere Beschreibung von den Neuronophagien folgt weiter unten. — Die sonstigen Veränderungen im Halsmark sind im grossen und ganzen ganz dieselben als im Dorsalmark.

Die Marchipräparate von den verschiedenen Rückenmarkshöhen zeigen bedeutende Alterationen; die nähere Beschreibung derselben siehe weiter unten.

Die Spinalganglien wurden bei der Sektion nicht ausgenommen, ebensowenig Gehirn, Gehirnstamm und peripherische Nerven: Untersuchung über diese Teile konnten wir also nicht vornehmen.

Die Neuronophagien. Wie schon oben bemerkt, spielen in unseren beiden Fällen Neuronophagien eine sehr hervortretende Rolle beim Untergang der Ganglienzellen. Hier folgt nun die Beschreibung dieses neuronophagischen Prozesses.

Wir beginnen mit dem Fall I und stützen unsere Darstellung auf die beigelegten Abbildungen. Figur 1 ist eine Mikrophotographie bei 40maliger Vergrösserung von dem lateralen Abschnitt eines Vorderhornes in einem Schnitte aus dem obersten Teile des Sakralmarkes (Alcohol abs., Eisenhämatoxylin); nach oben im Bilde entspricht nach vorn im Präparat, rechts entspricht lateralwärts. Man sieht dunkler gefärbte, unregelmässig ovale Bildungen, von denen die meisten auf zwei Gruppen, die eine nach oben und etwas nach links, die andere mehr nach hinten und rechts, verteilt sind. Die Grösse, die Konfiguration, die gruppenweise Anordnung und die Lage dieser Bildungen geben schon den Eindruck, dass es sich hier um die grossen motorischen Zellen des Vorderhornes handelt, und die nähere Untersuchung bestätigt diesen Eindruck. Die Mikrophotographie bei 300maligen Vergrösserungen von einigen solchen Bildungen (Fig. 2) zeigt, dass diese aus Konglomeraten von Rundzellen bestehen, welche zusammen die Form und die Grösse einer Vorderhornzelle wiedergeben, und dass jedes Konglomerat von einem typischen Schrumpfraum umgeben ist, was ja für das Fixieren mit Alc. abs. charakteristisch ist.

Dass diese Konglomerate wirkliche Neuronophagien sind, geht nun aus der Beobachtung bei stärkerer Vergrösserung ganz deutlich hervor. Man sieht in der Mehrzahl der Neuronophagien noch deutliche Reste des Nervenzellenplasmas, in vielen markiert sich die Peripherie des Plasmas noch ganz scharf, nicht selten beobachtet man unzweideutige Zellenfortsätze, zuweilen auch den helleren zentralen Raum, der der Lage des Kernes entspricht. Besonders deutlich tritt das Plasma, so lange überhaupt etwas davon beibehalten ist, bei Färbung mit Hämatoxylin hervor, es nimmt nämlich dabei eine kräftig rotbraune Farbe an. Mit Vorliebe haben wir daher zu diesem Zwecke die Schnitte mit Delafield- oder Eisenhämatoxylin behandelt und wegen der guten Kontrastfarbe mit Erythrosin nachgefärbt. Siehe Fig. 8—11. Weniger zweckmässig ist die Färbung mit basischen Anilinfarbstoffen, da diese das tote Zellenplasma nicht hervortreten lassen: die Nachfärbung mit Erythrosin hilft nur wenig, doch kann man dabei im ersten Anfang des Prozesses die Ganglienzelle hellrosa gefärbt noch wahrnehmen, siehe Fig. 7.

Diese direkten Beobachtungen dürften an sich als Beleg für unsere eben ausgesprochene Auffassung völlig hinreichen. Da indessen Schmaus[1]) auf Grund der Befunde in einem von ihm beobachteten Falle vor der Verwechselung von Neuronophagien mit kleinen herdförmigen perivaskulären Infiltraten gewarnt hat, haben wir ausserdem das Verhältnis unserer Neuronophagien zu den Gefässen durch lückenlose Schnittserien verfolgt. Dabei haben wir niemals ein Gefäss als Zentrum in dem kleinen Zellen-

1) Schmaus, Beitrag zur Kenntnis der akuten hämorrhagischen Myelitis usw. Zieglers Beiträge. Bd. 37. 1905.

herde angetroffen und können überdies zufügen, dass wir imstande gewesen sind, dem neuronophagischen Prozess vom Anfang bis zum Ende zu folgen, ohne an irgend einem Stadium eine Abhängigkeit der Rundzellen in den Neuronophagien von den Gefässinfiltraten spüren zu können; im Gegenteil haben wir nicht selten Kapillaren von ganz normalem Aussehen gefunden, welche in unmittelbarer Nähe der Neuronophagien lagen — in sie hinein drangen sie wie gesagt aber niemals.

Die Figg. 7—11 sowie die bei 300 maliger Vergrösserung aufgenommenen Mikrophotographien Figg. 2—4 geben nun weiter auch die verschiedenen Stadien der Neuronophagien wieder. Die Fig. 7, nach einem mit Toluidinblau-Erythrosin gefärbten Präparat gezeichnet, zeigt das früheste Stadium, welches indessen nur spärlich vorkommt. Die Ganglienzelle tritt nur schwach aber doch ganz deutlich hervor; am Schnitte ist sie diffus rosa gefärbt, von der Tigroidsubstanz sieht man nur undeutliche Spuren und es handelt sich also um eine totale Achromatose. Zum grössten Teile ist das Plasma noch von Rundzellen frei, aber an der Grenze zu einem Zellenfortsatze hat die Invasion von solchen eben begonnen. Die Figg. 8—11 sind nach mit Eisenhämatoxylin-Erythrosin gefärbten Präparaten gezeichnet. Die Fig. 8 repräsentiert ein etwas weiter vorgeschrittenes Stadium. Das Plasma der Ganglienzelle ebenso wie ihre Konturen treten noch ganz deutlich hervor, es wird aber von allen Seiten von Rundzellen durchsetzt, die jedoch noch nicht genügend zahlreich sind, um das Plasma auszufüllen. Die eindrängenden Rundzellen zeigen dunkelgefärbte, langgezogene, dünne und unregelmässig geformte Kerne, ihr Plasma ist immer spärlich, oft nur undeutlich oder garnicht zu sehen, und sie liegen immer in direkter Berührung mit dem Ganglienzellenplasma ohne irgend einen Zwischenraum. In Fig. 9 ist die Szene wieder verändert worden. Das braungefärbte Nervenzellplasma ist noch sichtbar, aber die Rundzellen haben an Zahl zugenommen und füllen das Plasma beinahe vollständig aus. Gleichzeitig beginnen die peripherisch belegenen Zellen sich von der Ganglienzelle gewissermassen abzulösen und zeigen einen reichlichen Plasmahof um den Kern herum. Wo der Prozess noch weiter vorgerückt ist, ist dieses Ablösen noch deutlicher und immer mehrere Rundzellen bekommen ein reichliches Plasma; die letzten Ueberbleibsel der toten Ganglienzellen verschwinden und bald liegen die Rundzellen nur locker zusammengefügt da; siehe Fig. 10. Zuletzt wandern sie rund und voluminös in die Umgebung hinaus und die Lücke nach der toten Ganglienzelle fällt immer mehr zusammen, siehe Fig. 11. Man beobachte auch die Figg. 2—4, welche, wie erwähnt, ebenfalls den jetzt geschilderten Vorgang wiedergeben.

In den Rundzellen beobachtet man, wenn ihr Plasma voluminöser geworden ist, ziemlich reichlich runde ungefärbte Partien, welche mit Alkohol ausgelösten Fettkörnern sehr ähnlich sind (Fig. 13a—c). Das Marchipräparat legt nur dar, dass es sich wirklich um solche handelt.

Auch in den nach Marchi behandelten Teilen des Sakralmarkes haben wir nämlich zahlreiche Neuronophagien gefunden und, besonders in den mehr vorgeschrittenen Stadien des Prozesses, in dem grössten Teil der zytophagischen Rundzellen kleine schwarze Körner nachweisen können, siehe Fig. 12, Fig. 13d—f, sowie Fig. 6a und b, die letzteren Mikrophotographien bei 420maliger Vergrösserung. Dass diese Körner aus Fett und nicht aus Ganglienzellenpigment, welches sich bei Marchibehandlung bekanntlich auch schwärzt, bestehen, ist eben dadurch ersichtlich, dass sie mit Alkohol ausgelöst werden und also bei Eisenhämatoxylinfärbung ungefärbt bleiben; das Pigment färbt sich dagegen mit Eisenhämatoxylin intensiv. In der Tat haben wir auch, obgleich nur innerhalb einzelner Rundzellen, Pigmentkörner gesehen; siehe z. B. einige Zellen rechts in Fig. 10.

Die jetzt besprochenen Bilder stammen alle aus dem Sakralmarke im Falle 1. Dieser Teil des Rückenmarkes zeigt nun durch sämtliche Segmente ungefähr gleiche Veränderungen und zwar: Reichliche Zelleninfiltration in den Gefässscheiden, dagegen ziemlich wenig ausgeprägte, meistens auf die nächste Umgebung der Gefässe begrenzte Gewebsinfiltrate; besonders ist die Gegend der grossen Ganglienzellen öfters von Infiltraten ganz frei; Neuronophagien kommen in grosser Menge vor; nur wenige Ganglienzellen sind der Zerstörung entgangen; solche sind im unteren Sakralmarke zahlreicher vorhanden als im oberen und zeigen deutliche Reaktionserscheinungen. Dass die beschriebenen Veränderungen zwar nicht ausschliesslich, aber überwiegend in den vorderen Teilen vorhanden sind, haben wir schon früher erwähnt, und hier ist noch das hinzuzufügen, dass man in den Marchipräparaten fast nur in den Vorderhörnern Fettkörnchen findet, teils in den Neuronophagien, teils ausserhalb derselben. Verschiedene schwarze Bröckel, welche hie und da in den übrigen Teilen der grauen Substanz liegen, machen entschieden den Eindruck, denjenigen Artefakten zuzugehören, welche bei der Marchimethode nicht zu vermeiden sind. Auch der Conus medullaris zeigt ungefähr dieselben Veränderungen, besonders auch sehr viele Neuronophagien, doch ist eine grössere Zahl von motorischen Ganglienzellen hier beibehalten worden. Oberhalb des Sakralmarkes nimmt der Prozess an Intensität zu. Im ganzen Lumbal- und Dorsalmarke und im unteren Halsmarke sind die Vorderhörner dicht von meistens ziemlich diffusen Infiltraten durchsetzt und die grossen motorischen Zellen sind bis auf einzelne Ausnahmen spurlos verschwunden. Neuronophagien fehlen vollständig. Im oberen Halsmarke nimmt die Gewebsinfiltration aber wieder etwas an Stärke ab und Zellengruppen, welche wir als Neuronophagien deuten müssen, können wieder nachgewiesen werden; doch kommen sie nur ziemlich spärlich vor, und befinden sich alle in einem so weit vorgeschrittenen Stadium, dass keine Spur von den aufgespeicherten Ganglienzellen mehr zu sehen ist.

In den Marchipräparaten, aus den Lumbal- und Dorsal-Segmenten,

sieht man kaum eine einzige Fettkörnchenzelle, in der Zervikalanschwellung und im oberen Halsmarke kommen solche dagegen sehr reichlich vor; sie finden sich hier wie im Sakralmarke fast nur in den Vorderhörnern und liegen hier wie dort teils in gut abgegrenzten Gruppen — Neuronophagien — teils im Gewebe zerstreut.

Im Falle II wurde das Rückenmark, wie schon erwähnt, uns in Müllerscher Flüssigkeit zugesandt, und wir konnten also nicht die Neuronophagien einer Untersuchung mit denjenigen Methoden unterwerfen, welche wir oben als die besten angegeben haben. Indessen haben wir mit Saffraninfärbung und mit der Marchimethode hinreichend gute Bilder bekommen, um mit Sicherheit behaupten zu können, dass Neuronophagien von derselben Natur wie im Falle I auch hier vorhanden sind und zwar in so reichlicher Zahl, dass sie beim Zellenuntergang eine bedeutende Rolle haben spielen müssen. Da die Befunde mit den eben ausführlich beschriebenen aus dem Falle I in allem wesentlichen übereinstimmen, eigentlich nur mit Hinsicht auf die Verteilung der Neuronophagien über die verschiedenen Teile des Rückenmarkes von denselben abweichen, können wir uns ziemlich kurz fassen. In der ganzen Zervikalanschwellung kommen neben zahlreichen nicht nachweisbar oder nur geringfügig veränderten Zellen andere Zellen, ebenfalls in reichlicher Menge, vor, welche sich in dem einen oder anderen der oben beschriebenen Stadien von Neuronophagie befinden. In den früheren Stadien tritt nach Saffraninfärbung das Nervenzellplasma deutlich hervor, und niemals haben wir feststellen können, dass die als Neuronophagien aufgefassten Zellengruppen von den Gefässen topographisch abhängig sind. In dem Plasma der Rundzellen beobachtet man, wenn es voluminöser geworden ist, auch in diesem Falle an den Saffraninschnitten lichte, runde Partien, in den Marchipräparaten intensiv schwarzgefärbte Körnchen. Wie wahrscheinlich es auch sein möge, dass es sich also um Fettkörnchenzellen handelt, muss dies doch bei der Unmöglichkeit, die Eisenhämatoxylinfärbung vorzunehmen, unentschieden bleiben; in der Tat sieht man in den Marchipräparaten innerhalb vieler nicht neuronophagierter Vorderhornzellen Pigment in nicht unerheblicher Menge und es mag also sein, dass auch ein Teil von den schwarzen Körnchen in den Rundzellen aus Pigment bestehen. Die Analogie mit dem Falle I spricht doch sehr dafür, dass eine Fettdegeneration der Ganglienzellen vorhergegangen ist, ebenso wie es kaum zu bezweifeln ist, dass auch in Fall II die Nervenzellen tödlich lädiert sind, wenn der neuronophage Prozess anfängt; auch dies lässt sich aber bei der verwendeten Technik nicht exakt beweisen. Auch im oberen Zervikalmarke finden sich Neuronophagien, doch sind sie hier nicht zahlreich. Im ganzen Zervikalmarke sind die Gewebsinfiltrate wenig ausgeprägt und auf die Umgebung der Gefässe beschränkt. Im Dorsalmarke ist der krankhafte Prozess sehr intensiv gewesen, die Gewebsinfiltrate sind dicht und diffus, die grosse Mehrzahl der Zellen

ist spurlos verschwunden; Neuronophagien kommen nicht vor. Im Lumbal- und Sakralmarke sind die Infiltrate wieder weniger dicht und weniger umfangreich; Neuronophagien treten wieder auf, besonders in den lateralen Teilen der Vorderhörner; doch befinden sie sich immer in einem späten Stadium, von der Ganglienzelle ist nichts zu sehen.

Die Marchipräparate bieten im Falle II ein besonderes Interesse dar. Dass geschwärzte Körnchen innerhalb der Rundzellen in den Neuronophagien reichlich vorkommen, ist schon erwähnt. Hierzu kommt nun indessen, dass an sehr vielen Stellen und besonders im unteren Abschnitte des Dorsalmarks sehr zahlreiche Zellen, welche solche Körnchen in erheblicher Menge enthalten, in den Gewebsinfiltraten diffus zerstreut sind. Noch weiter ist zu bemerken, dass diejenigen Teile von den Gewebsinfiltraten, welche um grössere Gefässe herum liegen, oft besonders reich an schwarzen Körnchen sind; nicht selten sammeln sich die Körnchenzellen, eben an der Grenze der Gefässscheiden, besonders an, innerhalb der Scheideninfiltrate fehlen die Körnchen dagegen fast vollständig, auch wenn diese Infiltrate sehr dicht sind. Solche Bilder sind im Sakralmarke am deutlichsten, finden sich aber auch in fast allen übrigen Segmenten.

Das wichtigste Resultat von unseren jetzt ausführlich beschriebenen Befunden ist, dass in zwei ganz akut verlaufenen Fällen von Poliomyelitis Neuronophagien in reichlicher Menge beobachtet worden sind, und dass diese Neuronophagien als der Ausdruck einer wirklichen Phagozytose aufgefasst werden müssen. Als Grund für diese Auffassung von der Natur unserer Neuronophagien betonen wir noch einmal unsere in einer ganzen Reihe von Schnitten wiederholte Beobachtung, dass das Plasma der in die Ganglienzellen eindringenden Zellen, je nachdem der Prozess fortschreitet, anschwillt, immer reicher an Fettkörnchen wird und sogar die resistenten Pigmentkörnchen aufnimmt. Dieses Resultat dürfte ein nicht unbedeutendes Interesse beanspruchen können, und zwar von zwei Gesichtspunkten aus, nämlich einerseits als eine Erweiterung unserer Kenntnisse über den näheren Vorgang bei der Poliomyelitis acuta, andererseits als ein prinzipiell wichtiger Beitrag zu der gegenwärtig brennenden Neuronophagienfrage. Zuerst gehen wir auf die Bedeutung unserer Befunde für die Auffassung des poliomyelitischen Prozesses ein, um den letztgenannten Gesichtspunkt erst weiter unten näher zu besprechen. Schon hier wollen wir jedoch ein auch für die Neuronophagienlehre an sich wichtiges Moment hervorheben, und zwar, dass die Ganglienzellen ziemlich sicher schon vor dem Eindringen der Phagozyten gestorben oder wenigstens tödlich geschädigt sind. Die totale Achromatose, welche das Ganglienzellenplasma schon beim ersten Auftreten von Phagozyten an der Peripherie der Ganglienzelle nach Färbung mit Toluidinblau-Erythrosin zeigt, spricht, wie es uns scheint, in dieser Beziehung eine unzweideutige

Sprache, und das körnige, gleichförmig rotbraune Aussehen des Zellenplasmas bei Färbung mit Eisenhämatoxylin deutet in dieselbe Richtung.

Wie aus der Beschreibung hervorgeht, haben wir Neuronophagien in grosser Zahl innerhalb bedeutender, vielen Segmenten entsprechender Gebiete unserer beiden Rückenmarke gefunden. In diesen Segmenten sind ohne Zweifel die allermeisten Zellen, welche überhaupt zum Schwund gebracht worden sind, eben durch Neuronophagie, d. h. Phagozytose aufgelöst worden.

Dass einzelne Ganglienzellen in denselben Gebieten vielleicht auch in anderer Weise zerfallen sind, wollen wir nicht verneinen, aber sicherlich hat wie gesagt die Neuronophagie die unvergleichlich wichtigste Rolle gespielt. Naturgemäss müssen wir uns dann auch fragen: in welcher Weise sind die Ganglienzellen in den übrigen Segmenten zu Grunde gegangen, in denjenigen Segmenten nämlich, in denen wir dem Schwinden der Zellen nicht direkt haben folgen können, sondern einfach das Fehlen von sehr zahlreichen Zellen gefunden haben? Wir zögern nicht, auf diese Frage folgende Antwort zu geben: Aller Wahrscheinlichkeit nach ist wenigstens die grösste Mehrzahl der verschwundenen Ganglienzellen, wenn nicht alle, in sämtlichen erkrankten Segmenten durch Neuronophagie weggeschafft worden.

Diese Behauptung stützen wir auf folgende Gründe. Erstens sind die Abschnitte der Rückenmarke, wo wir den die Mehrzahl der Zellen betreffenden neuronophagischen Prozess beobachtet haben, so gross, dass es an sich wenig wahrscheinlich ist, dass der Vorgang beim Sterben und Verschwinden der Ganglienzellen in den anderen Abschnitten ein anderer wäre. Zweitens lehren unsere Beobachtungen direkt, dass das Schwinden der Ganglienzellen durch Neuronophagie sehr schnell vor sich geht, denn in einem Falle, wo die Lähmungen sich erst etwa 12 Stunden vor dem Tode eingestellt hatten, kamen Neuronophagien in den verschiedensten Stadien nebeneinander in denselben Rückenmarkshöhen vor. In nur wenig weiter vorgerückten Stadien muss man daher eben nur das Fehlen der Zellen erwarten; nach der vollständigen Auflösung der Neuronophagien müssen eben diejenigen Bilder entstehen, welche in den Segmenten vorliegen, wo keine Neuronophagien zu sehen sind. Diese Bilder lassen sich also sehr gut damit vereinen, dass die Zellen durch Neuronophagie zu Grunde gegangen sind; der neuronophagische Prozess ist aber an den entsprechenden Rückenmarkshöhen schon vollständig abgelaufen. Diese Annahme wird um so mehr wahrscheinlich, als wir sehen, dass in denjenigen Segmenten, in denen die meisten Ganglienzellen spurlos verschwunden sind, auch die interstitiellen Veränderungen immer weiter vorgeschritten sind als in denjenigen, in denen Neuronophagien in grosser Menge noch vorhanden sind; die erstgenannten Segmente repräsentieren also ziemlich sicher ein späteres Stadium der Krankheit.

Weiter liegt nun eine andere Frage sehr nahe zur Hand, und zwar

die, ob man annehmen soll, dass die Ganglienzellen auch in anderen Fällen von Poliomyelitis acuta durch Phagozytose aufgelöst werden. Natürlich kann diese Frage erst durch Untersuchung weiterer ganz akuter Fälle mit Bestimmtheit beantwortet werden, aber schon jetzt dürfte man berechtigt sein, zu behaupten, dass keine bekannte Tatsache im geringsten gegen eine solche Annahme spricht. Die klinische Erfahrung lehrt einstimmig, dass die Lähmungen bei Poliomyelitis acuta fast immer nach einem kürzeren oder längeren Initialstadium mit Allgemeinsymptomen nicht allmählich, sondern plötzlich einsetzen, innerhalb kurzer Zeit ihr Maximum an Stärke und Ausbreitung erreichen, um später entweder zu bleiben oder wieder zurückzugehen; ein späteres Auflodern der Krankheit mit Ausbildung von noch weiteren Lähmungen ist jedenfalls eine seltene Ausnahme. Anatomisch ausgedrückt muss dies bedeuten, dass die grosse Mehrzahl der Zellen, welche überhaupt geschädigt werden, annähernd gleichzeitig erkranken, wobei viele so tief verändert werden, dass sie zu Grunde gehen müssen, andere übergehend ausser Funktion gesetzt werden, aber doch reparationsfähig bleiben. Wie wir schon oben hervorgehoben haben, lehren nun unsere Beobachtungen, dass der neuronophagische Prozess sich so schnell abspielt, dass nach 12—24 Stunden die meisten Neuronophagien schon aufgelöst, d. h. die neuronophagischen Rundzellen schon in der Umgebung der aufgespeicherten Zelle zerstreut sind. Da nun in sämtlichen früher beobachteten Fällen — mit Ausnahme von Wickmans Fall I — der Tod erst nach 24 Stunden bis mehreren Tagen nach dem Auftreten der Lähmungen gefolgt ist, ist es durchaus erklärlich, dass in diesen Fällen spärliche oder keine Neuronophagien vorhanden waren. Unsere Annahme, dass ein neuronophagischer Prozess doch vorhergegangen ist, steht in der Tat im besten Einklang mit den anatomischen Befunden, welche die Autoren in diesen langsamer zum Tode verlaufenen Fällen beschreiben, nämlich ausgeprägte interstitielle Veränderungen, vollständiger Schwund sehr vieler Ganglienzellen und verschiedene Reaktions- bezw. Reparationserscheinungen an anderen Zellen; dies sind eben auch dieselben Erscheinungen, welche in unseren Fällen in denjenigen Segmenten vorlagen, in denen der krankhafte Prozess sein Maximum erreicht hatte. Nur müssen wir hier noch einmal betonen, dass viele Untersucher den doch auch in ihren Fällen offenbar vorhandenen Schwund von Ganglienzellen zu gering, die Reaktions- und Reparationserscheinungen dagegen zu hoch geschätzt haben. Was Wickmans Fall I betrifft, wo die Lähmungen sich nur etwa 24 Stunden vor dem Tode einstellten, beweist ja unser Fall I, dass die Neuronophagien sehr wohl schon hätten aufgelöst sein können. Die anatomische Untersuchung in diesem Falle Wickmans zeigt auch direkt, dass in allen Rückenmarkshöhen sehr viele Ganglienzellen schon spurlos verschwunden waren. Ueberdies wollen wir aber noch bemerken, dass die einzige Neuronophagie, welche Wickman abbildet, eben in diesem Falle gefunden ist; ob er dabei

mehrere Neuronophagien gesehen hat, ist aus der Beschreibung nicht ersichtlich, was sich daraus erklären lässt, dass er diesen Bildungen nur geringe Bedeutung beilegt.

Zur Pathogenese: Die Gelegenheit, zwei besonders akut verlaufene Fälle von Poliomyelitis zu untersuchen, hat uns zur Einsicht geführt, dass die Ganglienzellen bei dieser Krankheit wenigstens in gewissen und wahrscheinlich in allen Fällen in einer ganz anderen Weise zu Grunde gehen, als man sich früher vorgestellt hat. Naturgemäss müssen wir uns dann auch fragen, ob diese neue Tatsache auch für die Lösung oder Beleuchtung der oben erwähnten, noch immer lebhaft diskutierten Streitfrage nach dem gegenseitigen Verhältnis zwischen den parenchymatösen und den interstitiellen Veränderungen verwertbar ist. Wir glauben, dass unsere Bilder, die reichlich vorkommenden Neuronophagien, in der Tat einige, wenn auch die Frage — wenigstens zur Zeit — keineswegs lösende Schlussfolgerungen erlauben.

Zuerst wollen wir hervorheben, dass unsere Befunde ganz entschieden gegen die von einigen Autoren gehegte Auffassung sprechen, dass die interstitiellen Veränderungen direkt auf die Ganglienzellen übergreifen und ihren Tod verursachen. An sich können unsere Neuronophagien unmöglich als Ausdruck eines solchen Prozesses aufgefasst werden. Die Zellen sind schon tödlich lädiert, wenn die Rundzellen in sie eindringen, die Neuronophagien sind unzweideutig von den Gefäss- und Gewebsinfiltraten topographisch unabhängig und die meisten von ihnen liegen eben an den Stellen, wo die interstitiellen Veränderungen am wenigsten fortgeschritten sind. Besonders das letztgenannte Verhältnis macht es ebensowenig annehmbar, dass die interstitiellen Veränderungen so zu sagen durch Erstickung oder Erdrückung in loco den Tod der Ganglienzellen veranlassen — welcher dann seinerseits die Neuronophagie verursachen würde —, zumal man an anderen Stellen nicht selten gut erhaltene Ganglienzellen in der Mitte der dichtesten Infiltrate sieht. Z. B. sahen wir im Falle 1 einige der motorischen Kerne des Hirnstammes förmlich in Infiltrate eingebettet und doch waren die Ganglienzellen, insofern man dies beurteilen kann, völlig intakt (mit normaler Anordnung der Tigroidsubstanz) geblieben. Weiter ergeben, wie wir schon oben hervorgehoben haben, unsere Befunde eine neue Möglichkeit für die Erforschung der in Rede stehenden pathogenetischen Frage. Neuronophagien entstehen offenbar nur unter gewissen speziellen Bedingungen, welche zwar bis jetzt nur wenig bekannt sind; — beiläufig bemerkt, sind wir unsererseits sehr geneigt, in Uebereinstimmung mit der allgemeinen Phagozytoselehre, die Sache so aufzufassen, dass bei einigen Todesarten chemische Stoffe in den Ganglienzellen gebildet werden, welche positiv chemotaktisch auf diejenigen Zellen wirken, die unter Umständen als Phagozyten auftreten können, während bei anderen Todesarten solche Stoffe nicht gebildet werden. Wenn nun diese Bedingungen

besser bekannt werden, wird man vielleicht — ganz abgesehen davon, ob unsere Deutung des Phänomens die richtige ist oder nicht — wichtige Schlüsse darüber ziehen können, in welcher Weise die Ganglienzellen bei Poliomyelitis acuta geschädigt oder getötet werden und dadurch auch der Frage über das Verhältnis zwischen den interstitiellen und den parenchymatösen Veränderungen näher kommen. Einzelne Beobachtungen liegen sogar schon jetzt vor, welche uns in dieser Beziehung nicht ganz ohne Wert zu sein scheinen.

Schon Sarbo[1]) hat das Schicksal durch akute Anämie (nach 1 stündiger Unterbindung der Bauchaorta) getöteter Ganglienzellen im Rückenmarke bis zu einem Stadium verfolgt, wo an der Stelle der grössten Beschädigung die meisten Zellen schon verschwunden waren; dabei hat er niemals Neuronophagien gesehen. De Buck und de Moor[2]) haben später ganz entsprechende Versuche angestellt und zwar zum speziellen Zwecke, zu prüfen, ob bei dieser Todesart der Ganglienzellen Neuronophagien auftreten, und dabei gefunden, dass dies nicht der Fall ist. Zu demselben Resultat ist auch Cerletti[3]) bei experimentellen Untersuchungen gekommen. Als einen weiteren Beleg für dieselbe Sache könnte man einen von Alexander[4]) mitgeteilten Fall heranziehen; A. hat im Rückenmark einer, 56 Stunden nach obliterierender Trombosis aortae gestorbenen 52jährigen Frau „starke Degenerationserscheinungen in fast allen Vorderhornzellen", aber keine Neuronophagien gefunden. Die akute Anämie im engsten Sinne des Begriffes dürfte also die Ganglienzellen nicht in einer Weise töten, welche zur Neuronophagienbildung führt, und also kann man nicht annehmen, dass der Vorgang bei der Poliomyelitis so einfach ist, dass die Ganglienzellen durch akute Anämie auf Grund von Zuschnürung der Gefässe durch die interstitiellen Infiltrate getötet werden. Noch eine andere Art des Sterbens, welche sich theoretisch denken lassen könnte, dürfte man aus ähnlichen Gründen mit einer gewissen Wahrscheinlichkeit ausschliessen können, nämlich den Tod durch rein mechanische Beschädigung der Achsenzylinder von Seiten der Gewebsinfiltrate. Diesbezügliche Versuche von Lugaro[5]), van Gehuchten[6]) und Cerletti[7]) haben nämlich gezeigt, dass das Abschneiden

1) Sarbo, Ueber die Rückenmarksveränderungen nach zeitweiliger Verschliessung der Bauchaorta. Neurolog. Zentralbl. 1895.

2) De Buck et de Moor, La neuronophagie. Journ. de neurol. 1900. T. V.

3) Cerletti, Sopra neuronophagia e sopra alcuni rapporti normali e patologici fra elementi nervosi e non nervosi. Annali d. Inst. psich. e nerv. di Roma. 1903. II.

4) Alexander, Zur Kenntnis der Rückenmarksveränderungen nach Verschluss der Aorta abdominalis. Zeitschr. f. klin. Med. 1906. Bd. 58.

5) Lugaro, Ref. Schwalbes Jahresbericht für 1904. Neue Folge. Bd. X. I. Abt. S. 316—317.

6) van Gehuchten, Pathologische Anatomie der Nervenzelle. Handbuch der pathol. Anat. d. Nervensystems von Flatau, Jacobsohn und Minor.

7) Cerletti, l. c.

bezw. Ausreissen von Achsenzylindern (peripherischen Nerven) zwar vom Tode vieler Zellen, nicht aber von Neuronophagien gefolgt ist.

Wenn wir also der Meinung sind, dass unsere Befunde mit ziemlich grosser Wahrscheinlichkeit beweisen, dass das Erdrücken in loco, die akute Anämie und die rein mechanische Beschädigung der Achsenzylinder auf Grund interstitieller Veränderungen für das charakteristische massenhafte Sterben der Ganglienzellen bei Poliomyelitis keine Rolle spielen, sind wir ganz im klaren, dass dies nur kleine Beiträge zur Beleuchtung der Hauptfrage sind. Wir können bei der jetzigen Lage der Neuronophagienfrage keine endgültige Ansicht darüber aussprechen, ob die Läsion der Ganglienzellen von den interstitiellen Veränderungen abhängig oder unabhängig ist. Vielleicht sind einige kurze theoretische Auseinandersetzungen hier am Platze. Die Annahme, dass das schädliche Agens sowohl die Ganglienzellen als das interstitielle Gewebe (mit den Gefässen) primär angreift, ist mit sämtlichen bisher bekannten anatomischen Verhältnissen durchaus vereinbar — vielleicht weniger mit der klinischen Tatsache, dass die Lähmungen in vielen Fällen erst einige Tage, nachdem gewisse Symptome die Ausbreitung des Giftes über den ganzen Körper wahrscheinlich machen, auftreten. Eine andere Möglichkeit besteht aber darin, dass das krankheitserregende Agens zuerst in dem interstitiellen Gewebe, zunächst wohl in den Gefässwänden deponiert wird, hier seine erste Wirkung ausübt und dabei erst allmählich zu den Ganglienzellen vordringt; vielleicht muss es sogar dabei in einer bestimmten Weise verändert werden, ehe es für die Zellen giftig wird. Zuletzt muss man auch damit rechnen, dass die interstitiellen Veränderungen in zeitlicher Hinsicht primär entstehen und an sich — ganz abgesehen von dem giftigen Agens der Krankheit — verändernde Umstände herbeiführen, die früher oder später das Fortleben der Ganglienzellen bedrohen. Hierbei sind natürlich neben den groben mechanischen Einwirkungen viele verschiedene Möglichkeiten denkbar. Wir wollen nur zwei nennen: die nutrierende Flüssigkeit, welche durch erkrankte Kapillarwände geht, kann eine andere sein als die normale, und das hinzugekommene fremde Gewebe, die Rundzelleninfiltrate, können giftige Stoffwechselprodukte abgeben.

Unseres Erachtens muss es also noch unentschieden bleiben, ob die parenchymatösen Veränderungen unabhängig von den interstitiellen entstehen oder von diesen in der einen oder anderen Weise verursacht werden. In der entsprechenden Frage nach der Genese von diesen letzteren sind wir dagegen geneigt, eine mehr bestimmte Stellung einzunehmen. Besonders wollen wir noch einmal hervorheben, dass die Beobachtungen Wickmans[1]) (Fall IV), über die ausgesprochenen interstitiellen Veränderungen in einigen von den motorischen Kernen des Hirnstammes fast ohne Degeneration von Ganglienzellen in denselben,

1) Wickman l. c.

für die Beurteilung dieser Frage grosses Interesse beanspruchen. Hierzu kommen nun unsere oben erwähnten sehr ähnlichen Befunde im Hirnstamme unseres Falles I. Auch hier überwiegen die interstitiellen Veränderungen die parenchymatösen so bedeutend, dass sie unmöglich von diesen verursacht sein können. Ausserdem glauben wir, dass aus einem Vergleich des klinischen Verlaufes der Krankheit mit den gefundenen anatomischen Veränderungen eine — wenn auch durchaus hypothetische — Stütze für die Ansicht sich gewinnen lässt, dass das interstitielle Gewebe früher verändert wird als das Parenchym, was ja auch bedeutet, dass es unabhängig von den Veränderungen an diesem erkrankt. Obgleich viele Fälle gewiss ganz ähnliche Verhältnisse darbieten, wollen wir uns nur an unsern Fall I halten:

Wenigstens 48 Stunden vor dem ersten Auftreten der Lähmungen stellten sich in diesem Fall Symptome ein (Fieber, Krankheitsgefühl usw.), welche mit grösster Wahrscheinlichkeit erwiesen, dass eine allgemeine Infektion oder Intoxikation schon eingetreten war. Wir müssen dann annehmen, dass das Virus der Krankheit schon zu dieser Zeit auch im Rückenmark deponiert worden ist, und seine Wirkung auszuüben begonnen hat. Ausgeprägte Veränderungen an den Ganglienzellen können nun während dieser 48 Stunden kaum entstanden sein, denn in solchem Falle müssten sich Lähmungen eingestellt haben. Gegen die Ausbildung von interstitiellen Veränderungen während dieser Zeit spricht dagegen kein klinisches Phänomen. Wenn wir nun also annehmen, dass während des Initialstadiums wohl interstitielle, aber keine, wenigstens keine wesentlichen parenchymatösen Veränderungen auftreten, stimmt dies in der Tat mit den anatomischen Befunden recht gut überein. Es scheint uns nämlich an sich durchaus wahrscheinlich zu sein, dass der neuronophagische Prozess sich innerhalb 10—12 Stunden — der Zeit zwischen dem ersten Auftreten der Lähmungen und dem Tode — hat abspielen können, dagegen fällt es schwer, anzunehmen, dass die diffusen Gewebsinfiltrate sich so schnell ausgebildet haben. Vielleicht spricht ein klinisches Symptom, die schweren initialen Schmerzen im Rücken und in den Beinen, sogar direkt für das frühe Auftreten der interstitiellen Veränderungen. Wir stimmen nämlich Wickman bei, wenn er — in einem anderen Zusammenhang — betont, dass diese Schmerzen so schwer sind, dass es nicht ohne weiteres sicher ist, dass sie nur auf der allgemeinen Intoxikation beruhen, aber dagegen durch die Annahme von früh einsetzenden Infiltraten in der Pia eine gute Erklärung erhalten.

Auf die schon sehr umfangreiche Literatur über die jetzt in einigen wesentlichen Punkten besprochene Streitfrage nach dem Verhältnisse zwischen den parenchymatösen und den interstitiellen Veränderungen haben wir keine Veranlassung einzugehen, da gute Zusammenstellungen schon vorliegen, z. B. bei Wickman[1]. Doch wollen wir uns bei den

1) Wickman, l. c.

hierhergehörigen Resultaten des letztgenannten Verfassers kurz aufhalten, da dieselben vor kurzer Zeit mitgeteilt worden sind und von den unsrigen bedeutend abweichen. Wickman sieht es sogar als endgültig abgemacht an, dass die entscheidende Beschädigung der Ganglienzellen „natürlich der Hauptsache nach dem Effekte der interstitiellen Veränderungen, der Rundzellen, des Oedems und was sonst dabei mitspielt, zuzuschreiben ist.“ Diese Auffassung stützt W. auf seine sehr eingehenden und genau beschriebenen Beobachtungen von 7 Fällen und fasst die wichtigsten von seinen Gründen in folgenden zwei Thesen zusammen: „Eine Ganglienzellendegeneration ohne interstitielle Alterationen wird nicht beobachtet“ und „stellenweise können aber interstitielle Veränderungen mit normalen Ganglienzellen in der Umgebung nachgewiesen werden.“ Gegen diese Thesen müssen wir bemerken, dass die erste doch gar nicht gegen die Annahme spricht, dass beide Veränderungen aus einer und derselben Ursache entstehen, also in kausaler Hinsicht voneinander unabhängig sind, und dass die zweite nur stützt, dass die interstitiellen Veränderungen unabhängig von den parenchymatösen zustande kommen, nicht aber dass sie diese verursachen. Betreffs der groben mechanischen Einwirkung der interstitiellen Veränderungen weisen wir auf unsere oben näher besprochene Ansicht hin (S. 20).

Auf die überaus schwer lösliche Frage nach der Natur der die Gefäss- und Gewebsinfiltrate aufbauenden Zellen gehen wir nicht ein, da wir nichts von Interesse zu den Befunden anderer Untersucher zuzufügen haben.

Zur Aetiologie. Unter dieser Rubrik teilen wir die Ergebnisse unserer bakteriologischen Untersuchung im Falle I kurz mit, betonen aber schon anfangs, dass wir keine Schlussfolgerungen daraus ziehen können.

Die Bouillonkultur von 2 Tropfen Zerebrospinalflüssigkeit ergab reichliches Wachstum von einem Staphylococcus albus, der bei durch viele Generationen fortgesetzter Kultur in Bouillon und auf Agar weiss blieb, dagegen nach Passage durch ein weisses Mäuschen auf Agar ein zitronengelbes Pigment produzierte. In den mit dem Rest von der Zerebrospinalflüssigkeit beschickten Agarplatten erhielten wir 7 Kolonien von einem Staphylococcus citreus, der sich zwar ziemlich langsam, aber auch nach 20mal wiederholter Umzüchtung in Bouillon und auf Agar konstant zitronengelb pigmentierte. — Die Bouillonkultur von 1 ccm Blut blieb steril und ebenso 3 von den 5 mit je 1 ccm Blut beschickten Agarplatten; in der vierten von diesen Platten wuchs dagegen eine Kolonie von Staphylococcus albus und in der fünften eine Kolonie von einem nicht näher diagnostizierten Stäbchen. — Die Rückenmarkskulturen wurden verunreinigt; wir hatten bei dem Herausnehmen des Rückenmarks mehr Gewicht auf die anatomische Integrität, als auf die Sterilität gelegt.

Da es uns doch etwas bemerkenswert schien, dass die Zerebrospinalflüssigkeit also Staphylokokkon in nicht ganz geringer Menge enthielt, unterwarfen wir dio aus dieser stammenden Kulturen einer Reihe verschiedon angeordneter Tierversuche auf Kaninchen und weisse Mäuse, welche indessen nur ergaben, dass die Kulturen sehr wenig virulent waren; nur einzelne Tiere starben und dios immer nach Injektion von sehr grossen Bakterionmengen.

In vielen Fällen ist es hervorgehoben worden, dass die Poliomyelitis sich im Anschluss an akute Infektionskrankheiten entwickelt hat; es kommen Masern, Scharlach, Diphtherie, Bronchopneumonie u. a. in Betracht[1]). Vielleicht ist es in unserem Falle I nicht ohne Bedeutung gewesen, dass der Patient in den 2 Monaten, welche dem Ausbruch der Poliomyelitis vorhergingen, zuerst einen Scharlach und unmittelbar danach einen akuten Gelenkrheumatismus durchgemacht hatte. Während der letzterwähnten Krankheit entwickelte sich auch eine — zwar schnell vorübergehende — Neuritis Nn. peron., was vielleicht für einen Zusammenhang zwischen dieser Infektion und der nachfolgenden Nervenkrankheit sprechen könnte.

Wickman hat neuerlich über die Aetiologie der Poliomyelitis acuta eine Hypothese aufgestellt, bei welcher wir uns hier kurz aufhalten wollen. W. ist geneigt anzunehmen, dass das Virus auf dem Nervenwege in das Rückenmark hineinkommt: es würde von dem Darmkanal aus durch die Sympathikusäste und die Rami communicantes eindringen. Positive Stützen hat W. für seine Hypothese nicht, sondern er betont nur die Analogie mit der Lyssa, welche Krankheit zuweilen im Rückenmark Veränderungen hervorruft, die den bei Poliomyelitis wohlbekannten sehr ähnlich sind. Ist nun aber diese Analogie ein hinreichender Grund, die an sich näherliegende Annahme zu verwerfen, dass das Virus auf den Blutbahnen geht? Unsererseits können wir dies nicht glauben. Die Poliomyelitis acuta beginnt doch mit Symptomen, Fieber, allgemeinem Krankheitsgefühl und dergleichen mehr, die es in hohem Grade wahrscheinlich machen, dass eine Allgemeininfektion, eine Infektion des Blutes schon früh zustande kommt; erst bedeutend später setzen die Nervensymptome ein. Bei der Lyssa kommt ein derartiger plötzlicher Ausbruch der Krankheit dagegen in der Regel nicht vor, sondern vielmehr entwickeln sich gewöhnlich in 2—8 Tagen, in seltenen Fällen erst in Monaten gewisse Prodromalerscheinungen, und unter diesen bildet die Niedergeschlagenheit das allgemeinste und charakteristischste Symptom; überhaupt deuten die Erscheinungen ohne Zweifel darauf, dass der Infektionsstoff bereits in diesem Stadium im ganzen zentralen Nervensystem verbreitet ist.[2]) Gegen die Annahme einer hämatogenen Infektion spricht wohl eigentlich nur der Umstand, dass es schwer ist zu erklären, warum die Krankheit sich vorwiegend im Rückenmark lokalisiert, obgleich auch die übrigen Organe infiziert worden sein müssen. Dies scheint entweder ein locus minoris resistentiae im Rückenmark oder eine spezifische Affinität des Virus vorauszusetzen, und weder das eine noch das andere hat man nachweisen können. Wie ist es nun aber mit der neuen Hypothese Wickmans in dieser Beziehung bestellt? Dieselbe setzt doch wenigstens

1) Leyden und Goldscheider in Nothnagels spezieller Pathologie u. Therapie. 1904.

2) Högyes, Lyssa. In Nothnagels spezieller Pathol. u. Therapie. 1897.

ebenso notwendig ein spezifisches Moment voraus, das erklären könnte, warum das Virus eben auch den langen Weg längs der Sympathikusäste und der Rami communicantes einschlägt, aber woher dieses Moment?

In den letzten Jahren ist von verschiedenen Untersuchern hervorgehoben worden, dass die sogenannte Poliomyelitis acuta adultorum als eine selbständige von der Poliomyelitis acuta der Kinder verschiedene Krankheit nicht mehr aufrecht gehalten werden kann, sowie dass sehr viele Fälle, welche unter der Diagnose Paralysis ascendens Landry gegangen sind, in der Tat als Fälle von Poliomyelitis acuta aufgefasst werden müssen. Wie man sieht, stimmen wir unseresteils dieser Auffassung völlig bei, indem wir unsere beiden Fälle, obgleich sie erwachsene, wenn auch jugendliche Personen betrafen, nach der anatomischen Untersuchung ohne weiteres als Poliomyelitis acuta diagnostiziert haben. Wir glauben, dass unsere Beschreibungen in dieser Beziehung hinreichend deutlich sprechen und sehen daher von weiteren Auseinandersetzungen ab. Wir beschränken uns darauf, auf die einschlägige Literatur und besonders auf die gute diesbezügliche Darstellung Wickmans[1]) hinzuweisen. Nur wollen wir hinzufügen, dass unsere Fälle, welche ja beide äusserst akut verliefen, sogar die von einigen Autoren ausgesprochene Vermutung entkräftigen, dass ein Unterschied doch insofern bestände, dass die Poliomyelitis bei Erwachsenen relativ gutartiger als bei Kindern verliefe.

Zur Neuronophagienlehre. Es bleibt uns nun nur übrig, die Bedeutung, welche unsere Befunde für den jetzigen Standpunkt der Neuronophagienlehre haben können, kurz zu besprechen. Zuerst wollen wir dann wiederholen, dass wir betreffs unserer Neuronophagien zu der Auffassung gekommen sind,

1. dass die Ganglienzellen getötet oder tödlich beschädigt worden sind, ehe die Neuronophagien zu stande kommen — dieselbe Meinung ist schon vorher betreffs verschiedener Neuronophagien von Marinesco[2]), van Gehuchten[3]) und Crocq[4]) ausgesprochen worden (obwohl, wie unten ersichtlich wird, es noch einer eingehenden Untersuchung bedarf, um zu entscheiden, inwiefern die Neuronophagien dieser Verfasser mit den unsrigen gleichzustellen sind);
2. dass sie eine wirkliche Phagozytose der Ganglienzellen bedeuten — unsere Gründe für diese Ansicht haben wir oben S. 17 ausführlich dargelegt.

1) l. c.

2) Marinesco, Pathologie générale de la cellule nerveuse. Rapport au Congrès de Moscou. 1897. Ref. Neurol. Zentralbl. — Derselbe, Sur les lésions fines des cellules nerveuses. Presse médicale. 2. Juin 1900.

3) van Gehuchten, l. c.

4) Crocq, Neuronophagie et phagocytose. Journ. de Neurol. 1900.

Als wir mit dem Niederschreiben dieses Aufsatzes fast fertig waren, erschien nun die von der belgischen medizinischen Akademie preisgekrönte Arbeit René Sands[1] „La Neuronophagie". Da Sand zu Resultaten kommt, welche in wichtigen Punkten von den unsrigen bedeutend abweichen, müssen wir auf seine Arbeit näher eingehen, zumal dieselbe auf Grund der ausserordentlich umfassenden Literaturstudien des Verfassers und der hervorragenden Klarheit in der Darstellung dazu kommen dürfte, einen bemerkenswerten Platz in der Diskussion über die Neuronophagienlehre einzunehmen.

Zuerst entfernt Sand aus der Neuronophagienlehre, wie es uns scheint, in endgiltiger Weise zwei Phänomene, welche zuweilen unter dem Namen von Neuronophagien gegangen sind, und zwar erstens das normale Vorkommen von Trabantenkernen und zweitens die Anhäufung derselben ausserhalb der Ganglienzellen bei verschiedenen pathologischen Zuständen.

Bei Neuronophagien handelt es sich immer um Eindringen (pénétration) von Trabantenzellen oder Leukozyten in die Ganglienzellen hinein. Weiter unterscheidet er schärfer als vorher die verschiedenen Möglichkeiten, welche sich im Verhältnisse zwischen den Ganglienzellen und den in sie eindringenden Zellen denken lassen:

1. Das Eindringen kann in eine unveränderte Zelle geschehen — primäre Neuronophagie.
2. Es kann in eine geschädigte Zelle durch aktive Proliferation (multiplication) der umgebenden Zellen geschehen — auf einmal primäre und sekundäre Neuronophagie.
3. Es kann in eine gestorbene Zelle ohne aktive Proliferation geschehen — sekundäre Neuronophagie.

Primäre Neuronophagien kommen nun nach Sand nicht vor. Die sekundären sollen pathologischer Bedeutung entbehren; sie werden als „un simple mode de cicatrisation" aufgefasst und können auch bei dem physiologischen Zellentode auftreten; die Neuroglia (oder die Kapselzellen in den Spinalganglien) proliferieren sekundär und füllen die entstandene Lücke aus. Um so grössere Bedeutung schreibt Sand dagegen der auf einmal primären und sekundären Neuronophagie zu; diese ist „toujours un processus pathologique". Sie ist dualistischer Natur, indem sie teils eine Ganglienzellläsion, teils eine in ihrer Genese von dieser unabhängige Proliferation der umgebenden Zellen voraussetzt; die durch diese aktive Proliferation entstandenen Zellen besitzen die Fähigkeit, lädierte Ganglienzellen anzugreifen. Als Beleg dafür, dass diese Neuronophagieart auf solchem Wege entsteht, legt Sand grosses Gewicht darauf, dass neben der intrazellulären auch eine perizelluläre Infiltration

1) Sand, La Neuronophagie. Mémoires couronnés, publiés par l'acad. r. de méd. de Belgique. T. 19. 1906.

vorhanden ist, welch letztere dagegen bei der rein sekundären Neuronophagie nicht vorkommt.

Was die Bedeutung der pathologischen Neuronophagien betrifft, betont Sand zuerst, dass es sich bei ihnen niemals um wirkliche Phagozytose handelt. Die eindringenden bezw. eingedrungenen Zellen zeigen niemals amöboide Ausläufer, enthalten keine Zelleneinschlüsse, besonders (ausser in einzelnen, durch spezielle Gründe zu erklärenden Ausnahmefällen) kein Pigment, und der Teil der Ganglienzelle, welcher mit ihnen in unmittelbare Berührung kommt, zeigt keine Zeichen aktiver Destruktion, wodurch er sich von den übrigen Teilen unterscheiden lassen könnte. Der Name „Neuronophagie" ist also eigentlich missleitend. Die Hypothese Esposito s, dass die gliösen Elemente ein neuronolytisches Ferment ausscheiden, welcher auch Marinesco[1]) sich jetzt angeschlossen hat, kann der Verfasser weder bestätigen, noch verneinen. Dagegen widmet er der besonders von Alsheimer verfochtenen Ansicht, dass auch diese auf einmal primären und sekundären Neuronophagien für „l'organisation de la cicatrise" Bedeutung haben, grosse Anerkennung. Sie sollten also ein Moment in dem Heilungsprozess sein; doch bleibt es übrig zu entscheiden, ob sie noch eine andere Funktion haben.

Die Neuronophagien mit pathologischer Bedeutung kommen bei sehr vielen krankhaften Prozessen vor. Wenn sie nicht vorkommen, lässt sich dies darauf zurückführen, dass das eine von den beiden konstituierenden Phänomenen, die Ganglienzellenläsion und die aktive Zellenproliferation nicht zu Stande kommt. Im allgemeinen entstehen sie öfter bei mehr langsam verlaufenden Prozessen, als bei den akuten, weil bei diesen das Gewebe gelähmt oder sogar nekrotisiert wird. Ganz besonders müssen wir die diesbezügliche Meinung Sands über die Poliomyelitis acuta hervorheben: „l'absence de neuronophagie est due sans aucun doute à l'altération, à la paralyse de la névroglie par suite de la violence de l'inflammation".

Dieses Referat zeigt zur Genüge, wie wenig die Auffassung Sands mit der unsrigen übereinstimmt, wie unmöglich es ist, unsere Befunde in sein Schema hineinzupassen. Erstens bedeuten unsere Neuronophagien eine wirkliche Phagozytose und haben also nicht, wenigstens nicht zunächst, die Aufgabe die Narbe zu organisieren. Zweitens zeigen unsere Beobachtungen, dass Neuronophagien sogar in sehr grosser Menge auch bei äusserst akut verlaufenden Prozessen vorkommen. Drittens entbehren unsere Neuronophapien einen morphologischen Charakter, welchen Sand als gemeinsam für alle pathologische Neuronophagien ansieht; eine perizelluläre „Akkumulation" ist nämlich nicht vorhanden. —

Unseres Erachtens muss also die Auffassung Sands in zwei wich-

---

1) Marinesco, Etudes histologiques sur li mécanisme de la sénilité. Revue gén. d. sc. pures et appliquées. 1904. Ref. bei Sand.

tigen Punkten modifiziert werden, indem einerseits Neuronophagien im eigentlichsten Sinne des Wortes doch vorkommen, anderseits die theoretischen Auseinandersetzungen über das Ausbleiben von Neuronophagien bei akuter Infektion nicht aufrecht erhalten werden können, jedenfalls nicht in dem Umfange, als Sand es gedacht hat. Damit wollen wir aber keineswegs den grossen Wert der Sandschen Arbeit verneinen. Es ist wohl sicher, dass Sand wenigstens in den meisten Fällen Prozesse vor den Augen gehabt hat, wo die Neuronophagien etwas ganz anderes bedeutet haben, als die von uns beobachteten und damit scheint uns der Gegensatz zwischen Sand und uns eine hinreichende Erklärung erhalten zu haben.

Zum Schlusse wollen wir nur noch hinzufügen, dass das von uns sichergestellte Vorkommen von wirklicher Phagozytose der Nervenzellen mit Notwendigkeit die Frage erweckt, in welcher Ausdehnung dieses Phänomen vorkommt. Es scheint uns nämlich wenig wahrscheinlich zu sein, dass dieses nur auf die Poliomyelitis acuta beschränkt ist, viel mehr dürfte man aus guten Gründen vermuten können, dass der entsprechende Vorgang auch bei anderen krankhaften Prozessen zustande kommt. Ueberhaupt bleibt die Neuronophagienfrage noch in vielen Punkten dunkel, und auch aus dem jetzt erwähnten Gesichtspunkte muss sie von neuem durchgearbeitet werden. Besondere Aufmerksamkeit sollte man unseres Erachtens dabei denjenigen Infektionskrankheiten widmen, welche wie die Poliomyelitis acuta mit ausgeprägten Zerstörungen innerhalb des zentralen Nervensystems verlaufen; vor anderen sind wohl die Lyssa und der Botulismus zu nennen[1]).

Erklärung der Figuren auf Tafel I u. II.

Figg. 1—6 sind Mikrophotographien, sämtlich von Dr. med. Otto V. C. Petersen, Prosektor der Histologie in Kopenhagen, freundlichst aufgenommen.

Vergrösserungen: Fig. 1: 40
Fig. 2—4: 300
Fig. 5: 53
Fig. 6: 420

1) Als unser Manuskript schon druckreif war, erschien eine Mitteilung von Manouélian: „Recherches sur le mécanisme de la destruction des cellules nerveuses" (Annales de l'institut Pasteur. Tome XX, No. 10). In dieser Mitteilung beschreibt Verfasser unzweideutige Phagozytoseerscheinungen in Spinalganglien bei Lyssa; er sieht nämlich das Ganglienzellenpigment in das Plasma der neuronophagischen Zellen aufgenommen werden. Ob auch andere Ganglienzellsubstanzen einem ähnlichen Schicksal unterliegen, kann er nicht direkt beobachten, findet es aber sehr wahrscheinlich. — Unsere Vermutung, dass auch bei anderen Krankheiten als Poliomyelitis acuta wirkliche Phagozytose von Nervenzellen stattfinde, bestätigt sich also früher als wir es selbst dachten.

Figg. 7—13 sind Zeichnungen, angefertigt bei 160 mm Länge des Tubus eines Zeiss-mikroskopes. Abbes Camera. Projektion auf Objekttischhöhe.
Figg. 7—12 mit Apochrom. Obj. 2 mm. Hom. Imm. — Komp. Ok. 4.
Fig. 13 mit Apochrom. Obj. 2mm. Hom. Imm. — Komp. Ok. 8.

Fig. 1. Lateraler Teil des Vorderhornes im ersten Sakralsegmente des Rückenmarkes in Fall I. Alcohol. absolut. — Eisenhämatoxylin-Erythrosin. Nach oben = nach vorne, nach rechts = lateralwärts im Präparate. Uebersichtsbild, um die Menge und die Gruppierung der Neuronophagien zu zeigen.

Figg. 2—4. Neuronophagien aus demselben Rückenmarkssegmente und bei derselben Fixierung und Färbung wie in Fig. 1. — Zeigt die verschiedenen Phasen des neuronophagischen Prozesses.

Fig. 5. Spinalganglion aus der Lumbalregion; Fall I. — Formaldehyd-Toluidinblau. Man bemerkt die interstitielle Infiltration.

Fig. 6, a und b: Neuronophagien aus dem 2. Sakralsegmente des Rückenmarkes in Fall I. Marchische Methode. — Man sieht mit wechselnder Deutlichkeit die schwarzen Körnchen der neuronophagischen Rundzellen.

Figg. 7—11. Neuronophagien in verschiedenen Entwickelungstadien; sämtliche aus demselben Rückenmarkssegmente wie Fig. 1—4 stammend. — Alcohol. absolut. — Toluidinblau-Erythrosin (Fig. 7) oder Eisenhämatoxylin-Erythrosin (Figg. 8—11).

Fig. 12. Neuronophagie von derselben Stelle wie in Fig. 6. Marchische Methode. Die einzelnen Rundzellen sind bei etwas ungleicher Einstellung gezeichnet, um die grösste Deutlichkeit der schwarzen Körnchen zu erreichen. Der neuronophagische Prozess befindet sich auf derselben Stufe wie in Fig. 10. — Man bemerkt, wie zahlreich die schwarzen Körnchen vorhanden sind.

Fig. 13. Neuronophagische Rundzellen mit reichlichem Plasma; a—c nach Fixierung mit Alcohol. abs. und Färbung mit Eisenhämatoxylin-Erythrosin; d—f nach Marchi-Behandlung. — Man bemerkt, wie gut die hellen Partien im Plasma der ersteren den schwarzen Körnchen der letzteren entsprechen.

1

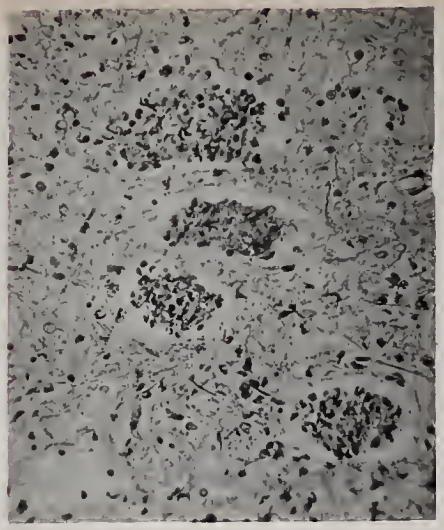

2

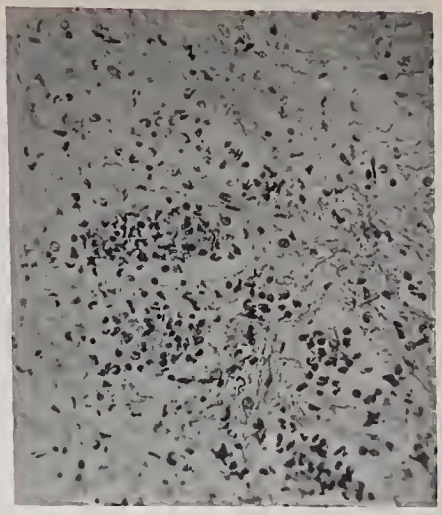

3

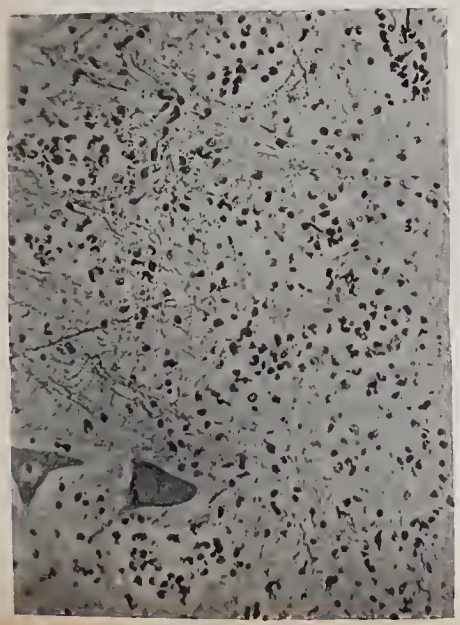

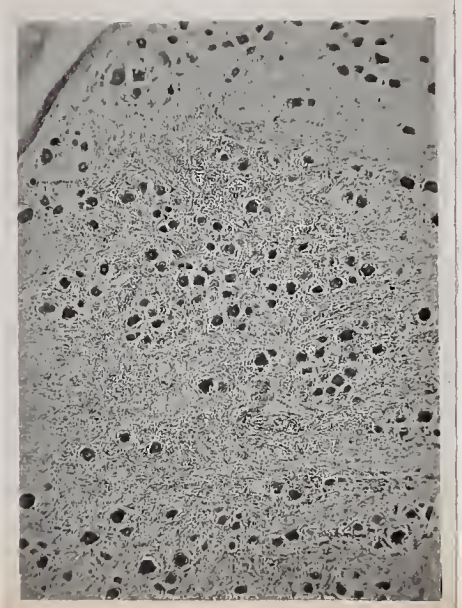

5

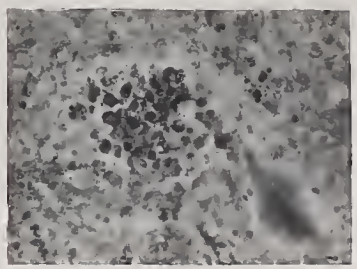

6a



6b

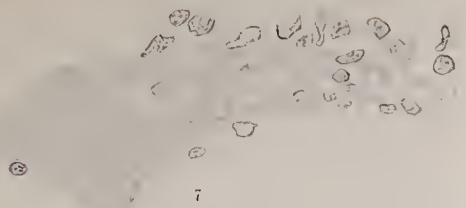

7

8

9

10



12

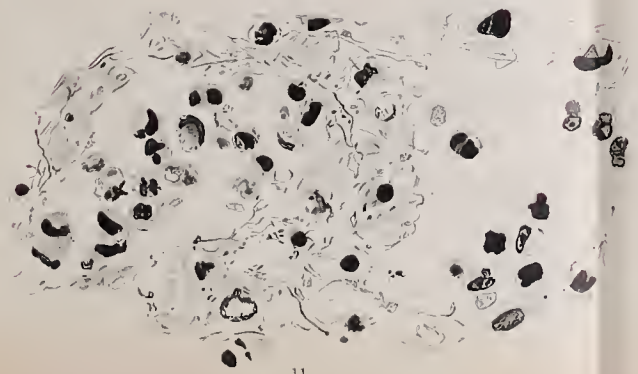

11

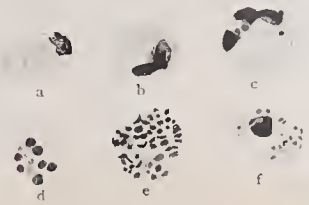

13

Lichtdruck von Albert Frisch, Berlin W 35.